5

sacro craneal

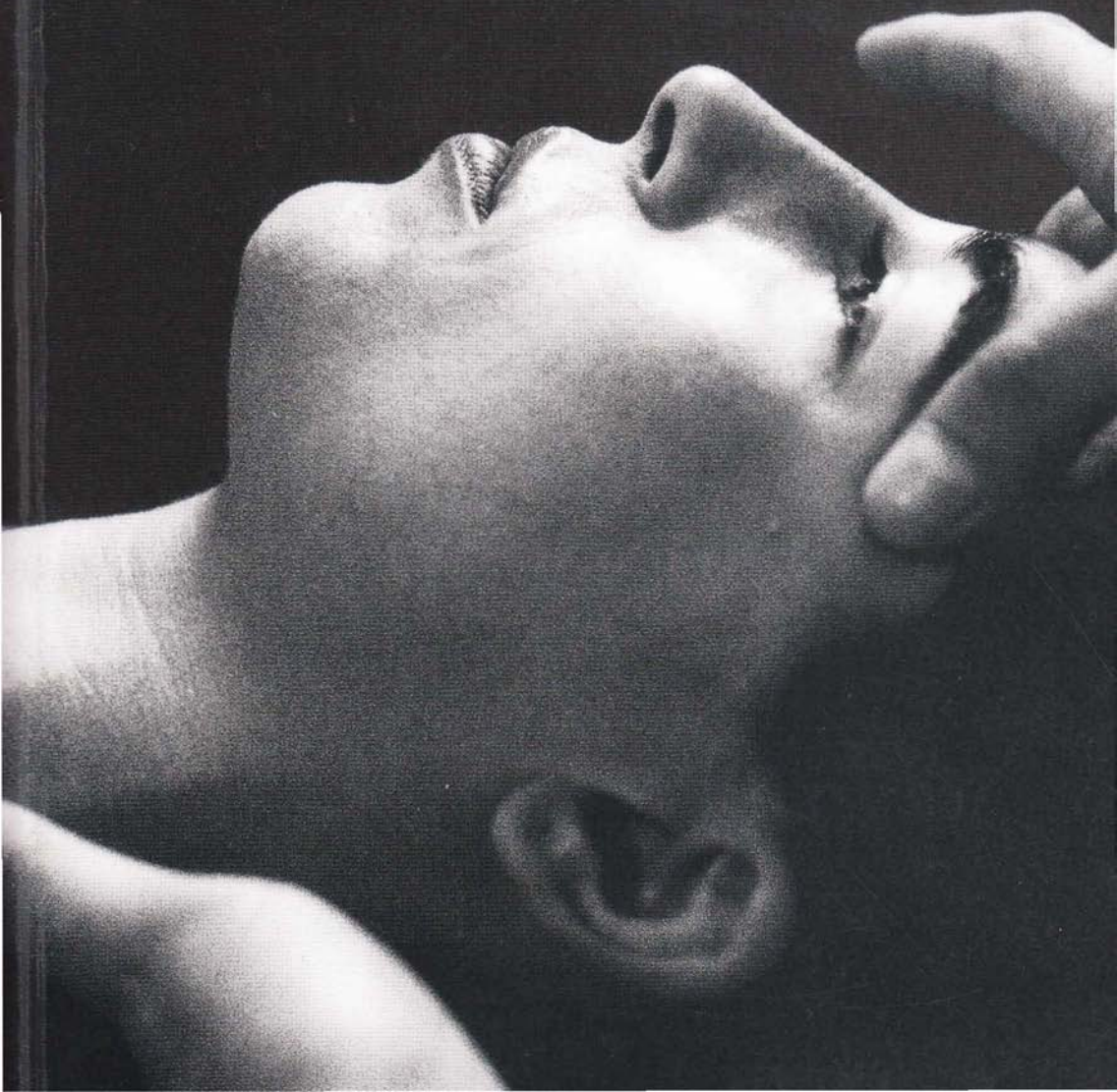

INDICE

I **INTRODUCCION** 5

1 **HISTORIA** DE OSTEOPATIA CRANEAL 9

2 **ANATOMIA** Y **FISIOLOGIA** ARTICULAR DEL CRANEO 13

3 **LESIONES CRANEALES** 53

4 **PARES CRANEALES** 59

5 **DIAGNOSTICO** 91

6 **PALPACION** 97

7 **TECNICAS** DE **NORMALIZACION** 109

8 EL **ESFENOIDES** 121

9 EL **OCCIPITAL** 153

10 LOS **TEMPORALES** 163

11 LOS **MAXILARES** 175

12 LOS **PALATINOS** 197

13 LOS **PARIETALES** 205

14	EL **FRONTAL**	221
15	EL **VOMER**	235
16	**ETMOIDES**	241
17	LOS **HUESOS** DE LA **NARIZ**	253
18	EL **UNGUIS**	259
19	EL **MALAR**	263
20	EL **CRANEO** DEL **NIÑO**	273
21	**PUNTO PARADO**	283
22	**LOS DIAFRAGMAS**	287
23	**COLUMNA VERTEBRAL**	293
24	**EXTREMIDADES** SUPERIOR E INFERIOR	303
25	**ZONAS CORPORALES**	309
26	**ORGANOS** Y **VISCERAS**	327
	GLOSARIO	333
	BIBLIOGRAFIA	335

INTRODUCCION

INTRODUCCION

El contenido de este tratado contempla los problemas articulares y estructurales del sistema sacro-craneal. Al introducirnos en el estudio de este sistema podría resultarnos complicado aceptar el hecho de que se puedan tratar externamente las afecciones del cráneo, restableciendo el movimiento en las estructuras óseas que lo componen, basándonos en el concepto anatomofisiológico clásico y más aún si lo comparamos con el aparato locomotor o el visceral, donde la amplitud es valorable a simple vista, pero gracias a los estudios de W.G. SUTHERLAND podemos asegurar que muchas de las enfermedades con unos síntomas muy diversos que a primera vista nos costaría relacionar sin una integración del resto de sistemas que componen la unidad funcional (cuerpo) se pueden restablecer, así como las alteraciones del S.N.V. (pares craneales), isquemias vertebrobasilares (náuseas, vértigos, acúfenos, visión borrosa, ataxias, disartrías, hipoacusia, etc.), cefaleas, sinusitis, alergias, anosmia, alteraciones del comportamiento (agresividad, depresión, falta de memoria y de concentración), alteraciones hipofisarias que pueden afectar al sistema endocrino, etc.

En este apartado es donde mejor podemos comprender el enfoque integral del cuerpo, en el que cualquier sistema puede afectar a la unidad funcional. Las lesiones del cráneo pueden aparecer por traumatismos, problemas psicológicos, compensaciones corporales (las más frecuentes), siendo la columna cervical y en particular la zona suboccipital el vértice de la pirámide corporal, donde las lesiones se van a transmitir a través de la membrana de tensión recíproca por sus anclajes (C1-C2) a las membranas intracraneales así como por su articulación occipucio-atlas, que afectará a la zona articular de la base del cráneo, sin olvidarnos de la relación cráneo-sacra, que transmite a través de la duramadre espinal las tensiones ascendentes que vienen de la pelvis o descendentes, provenientes del cráneo.

Por último, destacar que antes de tener un juicio diagnóstico se han de descartar, a través de la exploración física, las lesiones que no tienen un criterio mecánico o de lesión osteopática, que sigue siendo uno de los pilares en los que se basa la osteopatía: **"La lesión es unilateral y tiene un movimiento facilitado y otro restringido, siendo el facilitado el esquema de lesión"**.

Por lo expuesto, no podemos pretender con un trabajo craneal restablecer todo el cuerpo, al igual que con el tratamiento musculoesquelético o el visceral si no los integramos. El tejido conectivo (fascias) es el enlace de todos los sistemas que comprenden la unidad funcional y a través de la valoración de sus funciones, dentro del complejo anatómico y fisiológico como sus relaciones y siguiendo un orden de lo mas a lo menos resistente, respetando la clínica en los procesos agudos, nos permiten contemplar la lesión del paciente de una forma global, restableciendo sus condiciones anatomofisiológicas y así permitir al cuerpo como unidad funcional que se adapte a la gravedad y demás funciones que le sean solicitadas.

HISTORIA

DE LA OSTEOPATIA CRANEAL

HISTORIA

William Garner Sutherland, discípulo directo de **Still,** da a la osteopatía un impulso extraordinario al descubrir la existencia de movimiento, desconocido hasta entonces, que tiene su origen en el cerebro y lo denomina movimiento respiratorio primario (M.R.P). Este tratamiento del cráneo comenzó en los años treinta, cuando realizaba sus estudios en la escuela de osteopatía en Kirksville (Missouri), quedó fascinado por la arquitectura ósea del cráneo humano. Tenía el concepto de que los huesos del cráneo estaban concebidos de manera que pudieran moverse, aunque la teoría de la época era que los huesos del cráneo adulto normal estaban soldados entre sí por calcificación y por tanto sin movimiento. Las únicas excepciones de esta inmovilidad residían en huesecillos del oído y en las articulaciones temporo-mandibulares.

Animado por la convicción profunda, que todas las obras de la naturaleza tienen una meta, Sutherland tuvo la certeza de que los huesos del cráneo debían de moverse los unos con los otros durante toda la vida.

Sutherland se familiariza con los movimientos del cráneo experimentando sobre sí mismo. Después empezó a experimentar sobre otras personas, sintiendo muy pronto unos movimientos uniformes y rítmicos en el cráneo de humanos de diferentes edades. Primero descubrió que la movilidad sacra estaba sincronizada con la movilidad craneal por la continuidad de la duramadre del occipucio al sacro y que las pocas ataduras óseas que se relacionan con ella no obstaculizan la movilidad. Deduciendo que la movilidad del occipucio, en la inserción del mecanismo del agujero magno-occipital debía necesariamente influenciar la movilidad fisiológica sacra y viceversa, salvo en unas condiciones restrictivas patológicas.

También demostró que la cabeza, en vez de ser una caja sólida, se mueve a través de las suturas entre los huesos. Sucesivamente demostró que estos movimientos, aunque muy pequeños se suceden a un ritmo regular de 3 a 6 ciclos por minuto, por la fluctuación en la presión del líquido cefalorraquídeo (L.C.R.) que rodea el cerebro y la médula espinal.

ANATOMIA

Y FISIOLOGIA ARTICULAR DEL CRANEO

ANATOMIA Y FISIOLOGIA ARTICULAR DEL CRANEO

ARTROLOGIA DE LOS MECANISMOS CRANEANOS

D-20

Las articulaciones se clasifican en tres grupos principales:

1.- ***Articulaciones sinartrodiales*** (articulaciones óseas inmóviles sin tejido alguno entre los huesos; poseen los siguientes rasgos:

- **Suturas:** Uniones de tipo membranoso que pueden ser dentadas o serradas, armónicas y escamosas.
- **Sínfosis:** Articulaciones inmóviles, con una espiga de uno de los huesos penetrando en el hueco del otro, como una ampliación.
- **Esquindelesis:** Sinartrosis en la cual un hueso encaja en la hendidura de otro.
- **Sindesmosis:** Unión por ligamentos o membranas.
- **Sincondrosis:** Unión por cartílagos.

2.- **Anfiartrosis o semimóviles**, las superficies están unidas por medio de discos de fibrocartílago.

3.- **Diartrosis** o articulaciones móviles.

CLASIFICACION DE LOS OCHO HUESOS CRANEALES Y SUS PLANOS ARTICULARES

1.- ***ESFENOBASILAR***

Sincondrosis. Plano: Cambia de vertical a superoposterior, inferolateral.

2.- ***PETROSFENOIDES***

a) Apex petroso con la masa esfenoidea. Sincondrosis. Plano superomedial inferolateral.
b) Borde anteropetroso con el borde posterior del ala mayor. Sincondrosis. Plano vertical.

3.- ***PETROBASILAR***

Unión del surco y la lengua. Sincondrosis.

4.- ***PETROSOYUGULAR***

Sincondrosis. Plano superomedial, inferolateral.

5.- ***OCCIPITOMASTOIDEO***

Sutura, tipo armónico irregular o escamoso. Plano vertical (muchas veces manifiesta inclinación superolateral, inferomedial).

6.- ***PARIETOMASTOIDEO***

Sutura dentada modificada. Plano horizontal (muchas veces inclinación claramente supero o mediosuperoinferior).

7.- ***ESCAMOSOPARIETAL***

Sutura escamosa. Plano superolateral, inferomedial.

8.- ***ESFENOPARIETAL***

Sutura escamosa. Plano superolateral, inferomedial.

9.- ***ESCAMOSOESFENOIDAL***

a) Porción vertical: Sutura escamosa. Plano anterolateral, posteromedial.
b) Porción horizontal: Sutura escamosa. Plano anterosuperior, posteroinferior.
c) Espiga escamosoesfenoidal: Sutura escamosa. Ocupa las dos porciones superiores.

10.- ***ESFENOFRONTAL***

a) Junto al ala mayor. Sutura escamosodentada. Plano posterosuperior, anteroinferior.
b) Junto al ala menor. Sutura escamosodentada. Plano anteroinferior, posteroinferior.

11.- ***FRONTOETMOIDAL***

a) Lámina cribiforme hundida. Sutura armónica. Plano horizontal.
b) Masa lateral opuesta a la superficie inferior en el borde de la escotadura. Sutura armónica irregular.

12.- ***ESFENOETMOIDAL***

a) Espina etmoidal dentro de la lámina cribosa. Sutura armónica irregular.
b) Cresta esfenoidal junto a lámina perpendicular del etmoides.

c) Cuerpo del esfenoides junto a las masas laterales. Sutura armónica irregular. Plano transversal.

13.- ***PARIETOFRONTAL***

a) Porción medial: Sutura frontoparietal o coronal, sutura escamosodentada. Plano posterosuperior, anteroinferior.

b Porción lateral: Sutura coronal, sutura escamosodentada. Plano anterolateral, posteromedial.

14.- ***INTERPARIETAL***

Sutura sagital dentada. Plano vertical.

15.- ***PARIETO-OCCIPITAL***

a) Porción medial: Sutura lambdoidea escamosodentada. Plano anterosuperior, posteroinferior.

b) Porción lateral: Sutura lambdoidea escamosodentada. Plano anteromedial, posterolateral.

VISTO DE TRES CUARTOS DE PERFIL

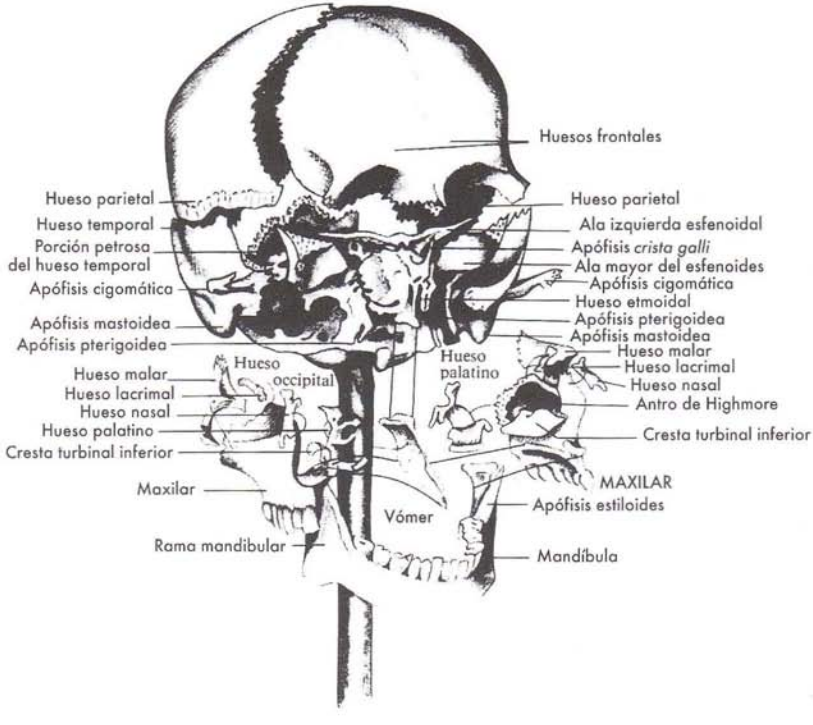

OSTEOLOGIA CRANEAL GENERAL

SUPERFICIE ANTERIOR

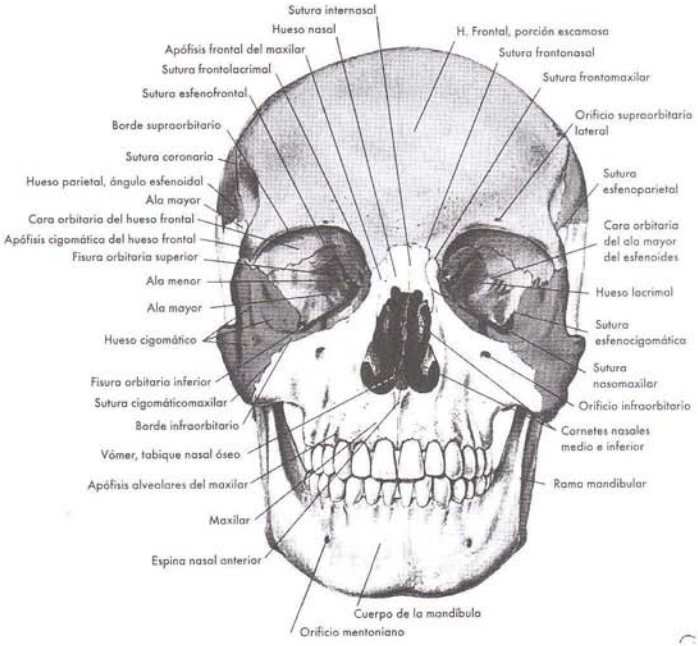

SUPERFICIE LATERAL

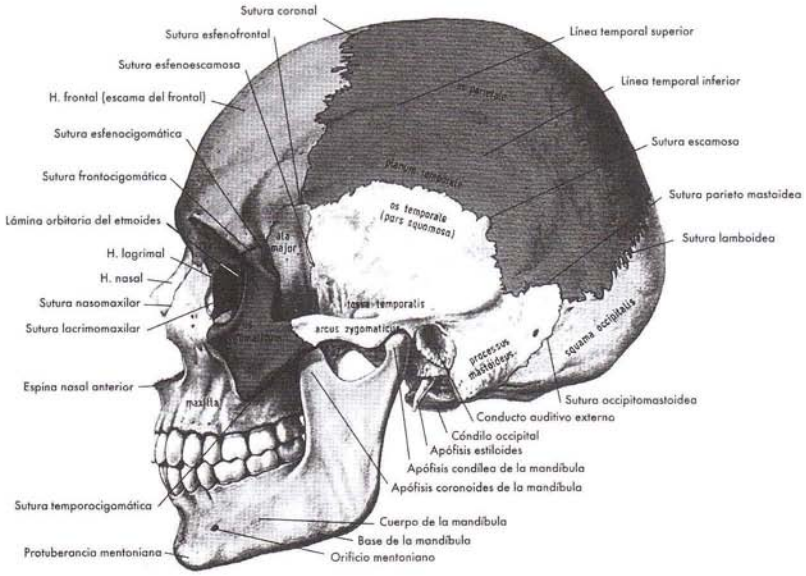

OSTEOLOGIA CRANEAL GENERAL

BASE DEL CRANEO (sin mandíbula)

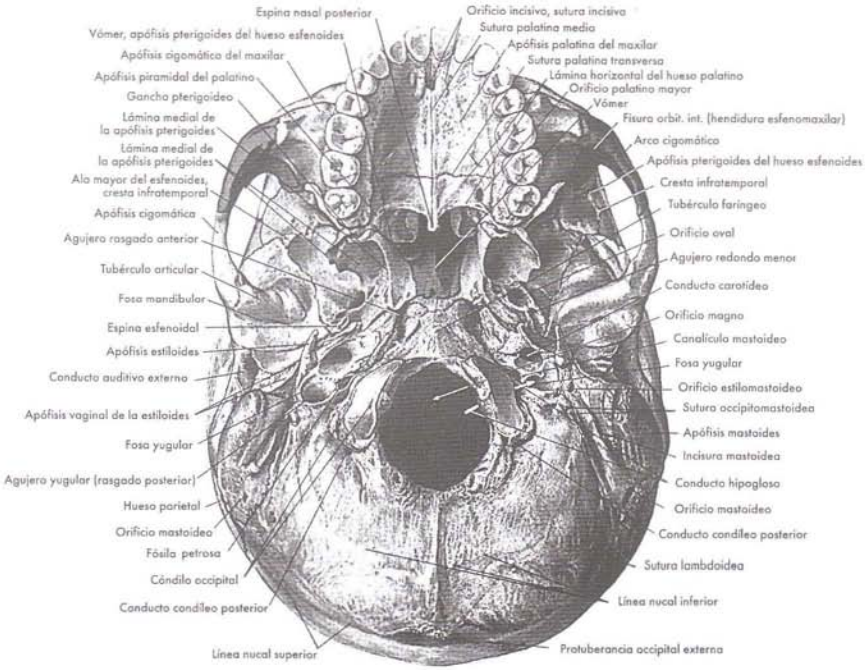

CORTE SAGITAL PARAMEDIAL

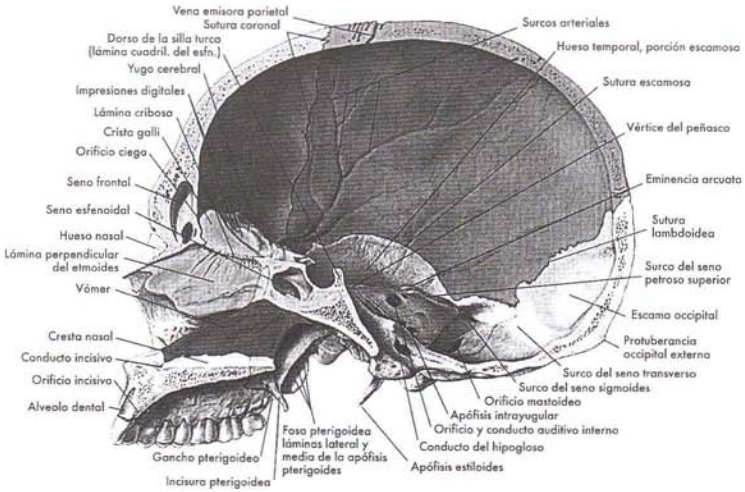

SUTURAS

SUPERFICIE DORSAL

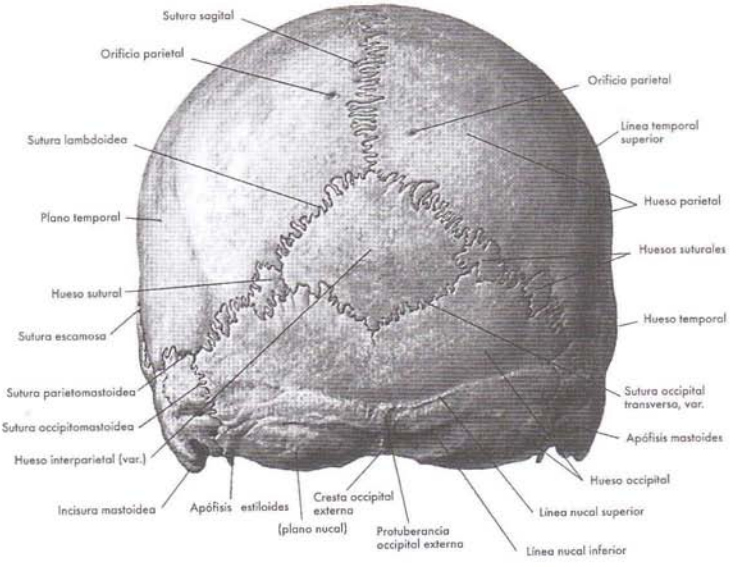

CALOTA

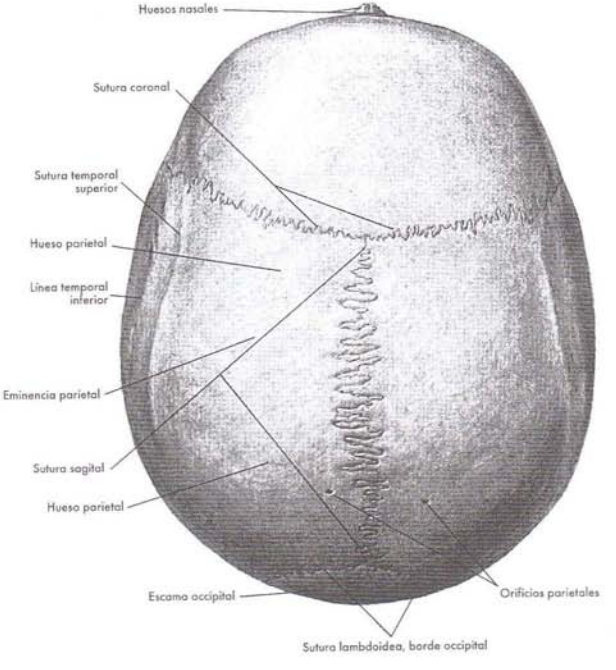

PRINCIPALES SUBDIVISIONES DE LA CAVIDAD NEUROCRANEAL POR MEDIO DE LOS TABIQUES DURALES (HOZ DEL CEREBRO, TIENDA DEL CEREBRO)

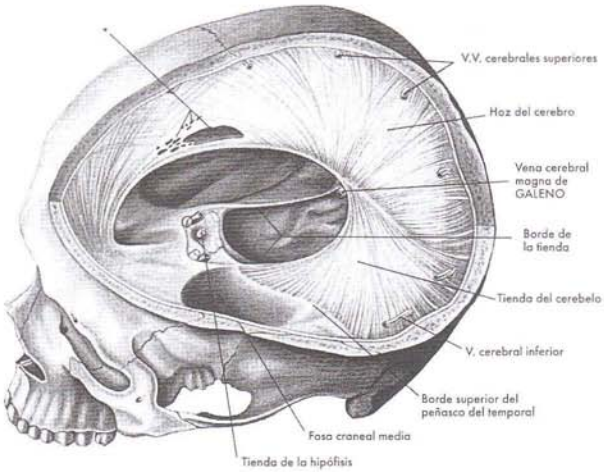

BASE DEL CRANEO, SUPERFICIE INTERNA

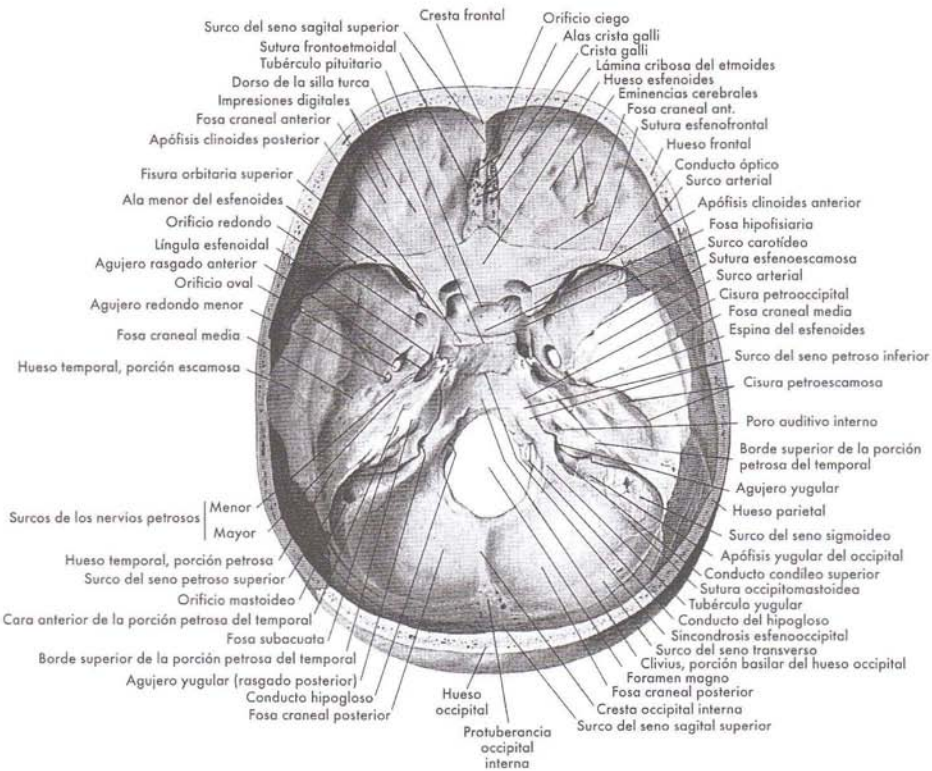

VISION INTERIOR DE LA CALOTA

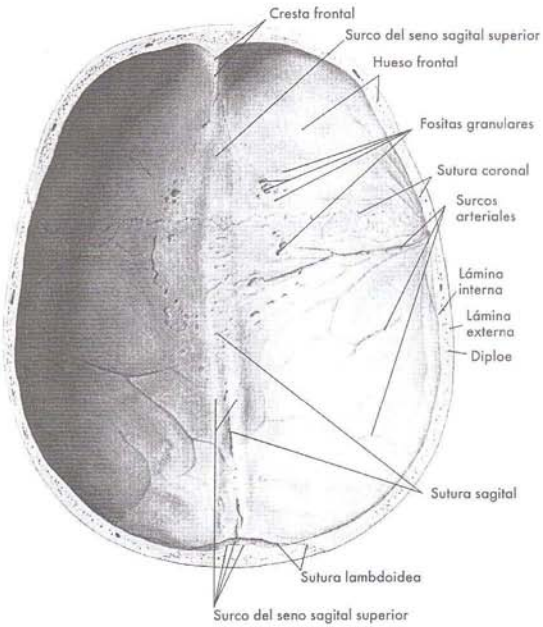

VENAS, SENOS DE LA DURAMADRE Y CONEXIONES ENTRE AMBOS TERRITORIOS VENOSOS

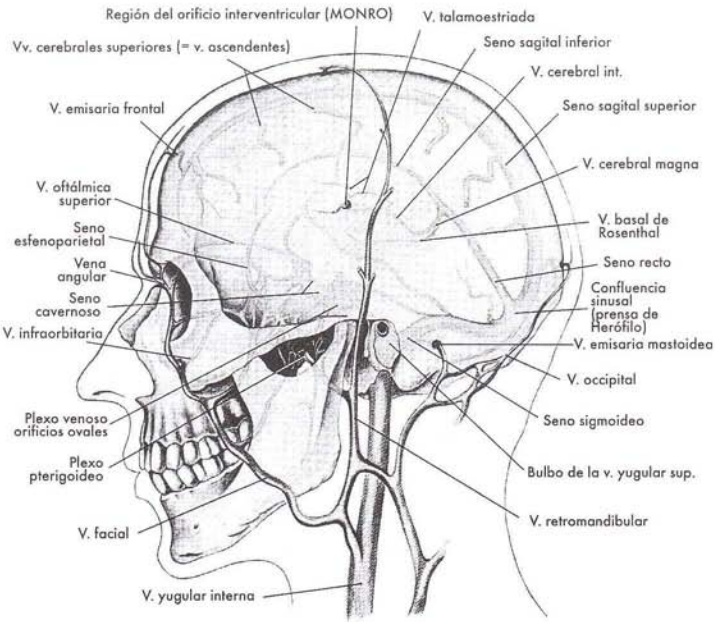

SENOS DE LA DURAMADRE EN LA BASE DEL CRANEO

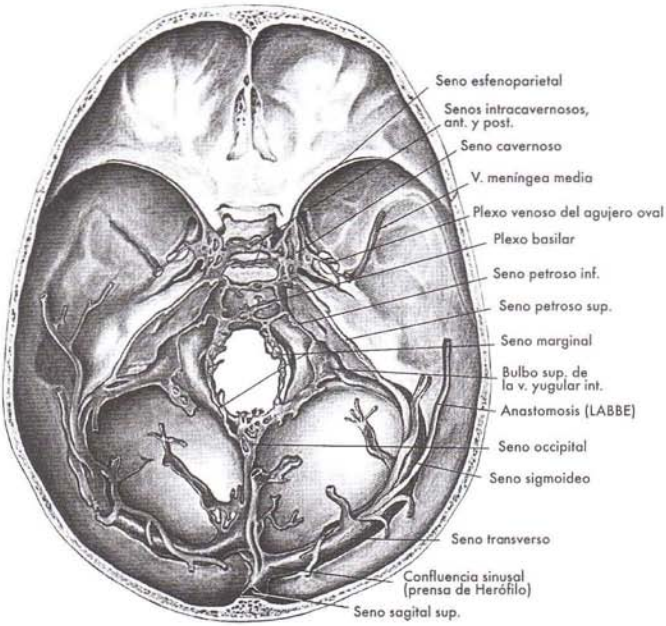

VISION LATERAL DE LOS VENTRICULOS DEL CEREBRO

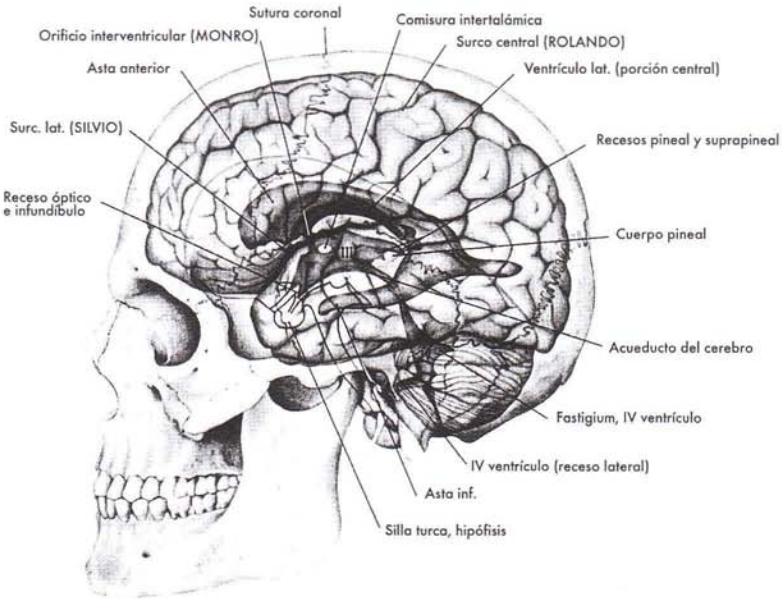

DURAMADRE CON ARTERIAS, SENOS Y PARES CRANEALES

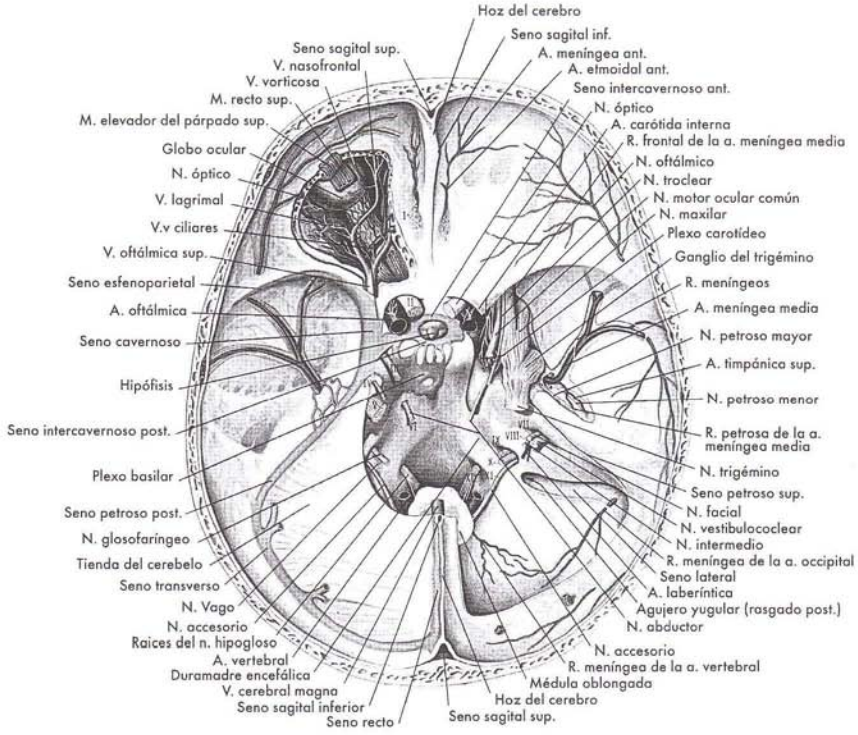

CORTE FRONTAL A TRAVES DEL NEURO-CRANEO A NIVEL DEL PLAN DEL TERCER VENTRICULO, DONDE SE APRECIA EL ENCEFALO, MENINGES Y VASOS CEREBRALES

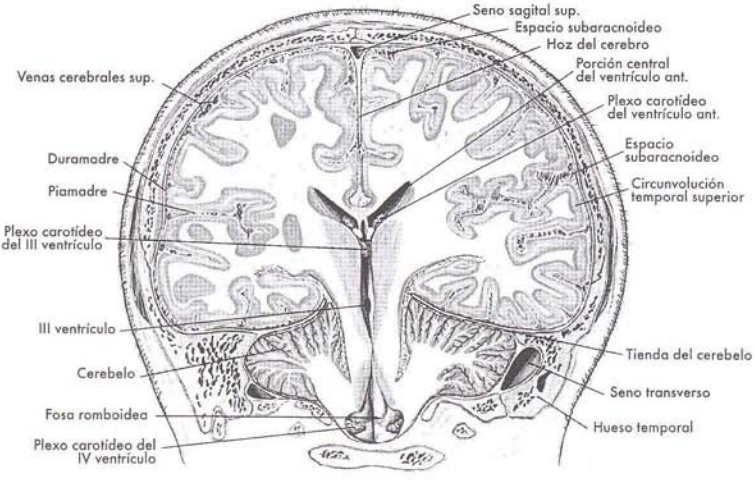

D-23

EL MECANISMO RESPIRATORIO PRIMARIO (M.R.P.)

La osteopatía craneal está dominada por dos fenómenos fisiológicos:

- El movimiento presente en las suturas del cráneo.
- Un impulso rítmico en el interior del cráneo que es distinto de todo pulso conocido.

Estos fenómenos descubiertos por W.G. Sutherland, han sido descritos bajo la denominación de M.R.P. influyendo en todo el cuerpo como una unidad funcional.

Este mecanismo comprende los siguientes fenómenos:

- Movilidad inherente al cerebro y médula espinal.
- Fluctuación del líquido cefalorraquídeo.
- Movilidad ósea articular del cráneo.
- Movilidad de las membranas intracraneales e intraespinales.
- Movilidad involuntaria del sacro entre los iliacos.

MOVIMIENTOS PROPIOS DEL CEREBRO Y DE LA MEDULA

D-23

Cada órgano del cuerpo presenta el mismo fenómeno de pulsación rítmica y el cerebro no es una excepción.

En el curso de intervenciones quirúrgicas se observa en los tejidos cerebrales un movimiento capaz de aducción, abducción, circunducción y rotación.

Durante las operaciones de cráneo se observan cuatro tipos de movimiento:

1.- Pulsaciones sincronizadas con las contracciones cardiacas.

2.- Pulsaciones que coinciden con los cambios de presión respiratoria, asociados con la espiración y la inspiración.

3.- Movimiento en forma ondulante sin relación alguna con el ritmo cardiaco o respiratorio, que realiza su ciclo propio y mantiene un ritmo constante.

4.- Pulsación ondeante que no ha podido ser identificada. Por lo expuesto, vemos que el cerebro posee una movilidad pulsátil propia, que se manifiesta en la etapa prenatal y continúa algún tiempo más allá de la muerte y mediante la cual establecemos el tratamiento de los problemas mecánicos del cráneo.

FLUCTUACION DEL LIQUIDO CEFALORRAQUIDEO

El líquido cefaloraquídeo es un líquido orgánico, incoloro e inodoro, que ocupa los espacios subaracnoideos que rodean al sistema nervioso central y las cavidades ventriculares encefálicas (todos estos espacios están en comunicación, lo que permite el desplazamiento por los mismos. Este líquido actúa como un sistema tampón, para absorber y distribuir las fuerzas internas o externas que podrían amenazar el encéfalo y la médula. Mediante variaciones de su volumen, regula la capacidad total del cráneo y el conducto espinal.

No hay linfáticos en el SNC, y el LCR realiza en gran medida la función que la linfa desempeña en otros tejidos. Actúa también como medio de transferencia de sustancias entre la sangre y los tejidos nerviosos, pero existe una selectiva barrera "hematoencefálica" interpuesta entre la sangre y el LCR por las células endoteliales de los capilares y los plexos coroideos.

Esta barrera tiene gran importancia clínica ya que algunos fármacos no pueden atravesarla, aunque su permeabilidad muestra variaciones regionales. Así el intercambio de electrolitos se produce más fácilmente en los ventrículos que en las cisternas subaracnoideas, mientras que el intercambio de agua es más rápido en las cisternas que en los ventrículos.

La mayor parte del LCR es elaborado en los plexos coroideos. En el adulto se registra una formación, circulación y absorción continua de líquido (de 125 a 150 ml.). Se ha calculado que cada día se producen entre 430 y 450 ml de LCR, de modo que el líquido es renovado cada 6 o 7 horas.

En los plexos coroideos de los ventrículos laterales es donde se produce la mayor parte del LCR, siendo de mayor tamaño. El líquido fluye a través de los agujeros interventriculares (de Monro) hacia el tercer ventrículo, aumenta su volumen por el líquido formado por el plexo coroideo de este ventrículo, y pasa a través del acueducto cerebral (de Silvio) hacia el cuarto ventrículo, que también posee un plexo coroideo. El LCR procedente de todos estos puntos, así como el formado en el conducto central de la médula espinal, sale del cuarto ventrículo hacia el espacio subaracnoideo a través del orificio medio (de Magendie) y de los orificios laterales (de Luschka), pasando libremente a través de las cisternas subaracnoideas comunicantes en la base del encéfalo. Estas cisternas son la cisterna magna (cerebelobulbar), que cubre el bulbo. La cisterna prepontina (cisterna protuberancial), que está situada sobre la superficie anterior de la protuberancia. La cisterna interpeduncular, que está localizada entre las superficies mediales de los lóbulos temporales. La cisterna quiasmática, que rodea el quiasma óptico. La cisterna de la fosa lateral, que cubre la cisura lateral de los lóbulos temporales. La cisterna de la vena cerebral magna (cisterna

ambiens), que ocupa el espacio situado entre el cuerpo calloso y el cerebelo. Desde las cisternas, la mayoría del LCR es dirigido hacia arriba sobre los hemisferios cerebrales hacia el seno longitudinal (sagital) superior pero cantidades menores pasan hacia abajo en torno a la médula espinal.

El LCR es reabsorbido por la sangre a través de las vellosidades aracnoideaas a través de las paredes de los capilares del SNC y la piamadre. Cierta cantidad de líquido contenido en las vainas de los nervios craneales y espinales discurre hacia los vasos linfáticos extradurales. Si la presión intracraneal aumenta anormalmente puede producirse una reabsorción a través de los plexos coroideos.

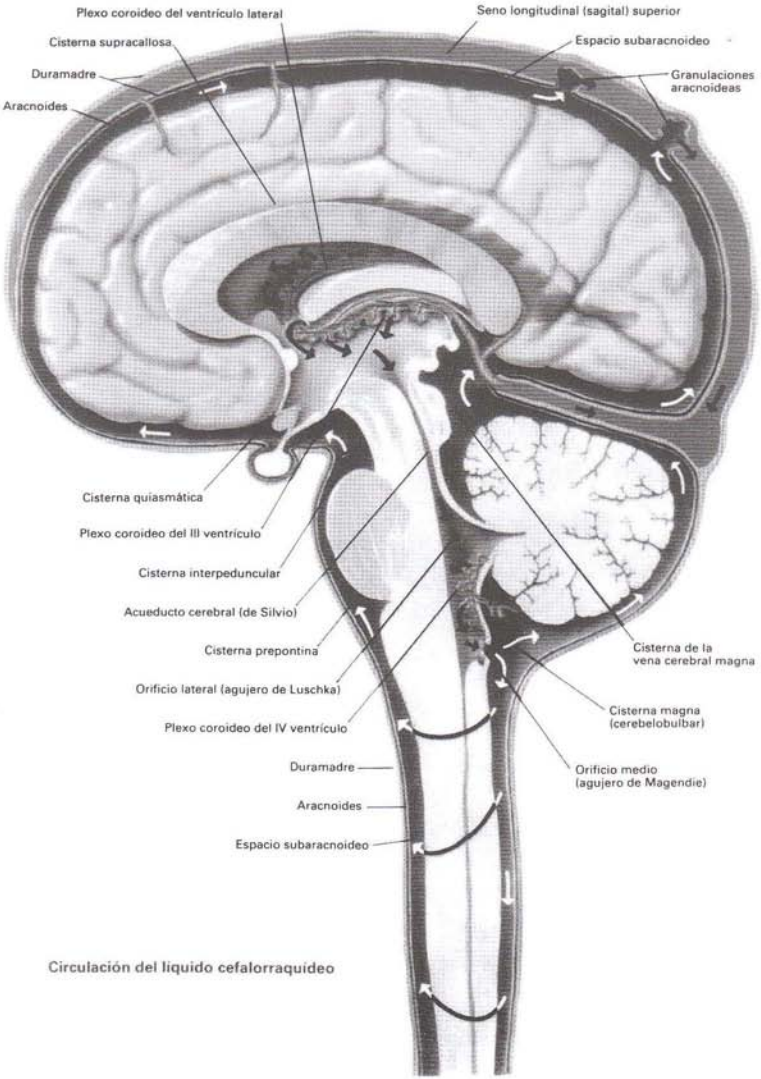

Circulación del liquido cefalorraquideo

El IV ventrículo está situado posteriormente respecto a la protuberancia y a la mitad superior del bulbo, y anterior al cerebelo. Sus extremos superior e inferior se continúan, respectivamente, con el acueducto cerebral (de Silvio o mesencefálico) y el conducto central de la médula espinal en la mitad inferior del bulbo. A cada lado una estrecha prolongación, el receso lateral, se proyecta hacia fuera desde su parte más amplia y se curva alrededor del tronco del encéfalo por encima del correspon-

IV ventrículo y cerebelo

Visión posterior

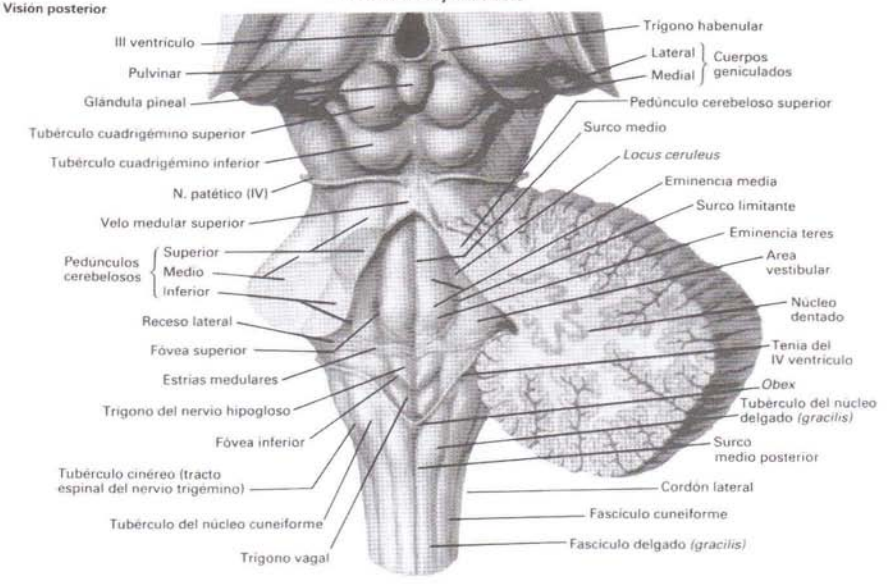

Sección sagital media

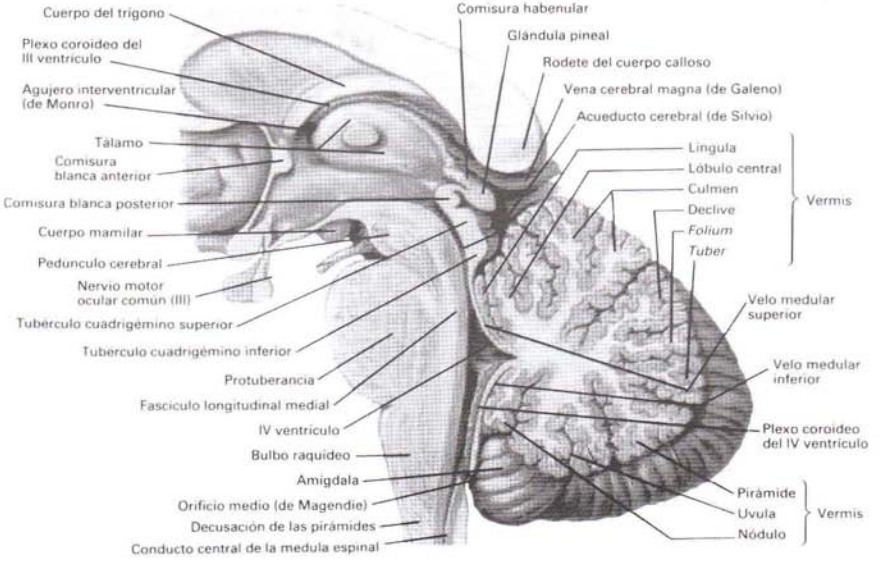

diente pedúnculo cerebeloso inferior (caudal); su orificio lateral (agujero de Luschka)) está situado por debajo del flóculo cerebeloso y por detrás de las raicillas emergentes de los nervios glosofaríngeo (IX) y vago (X). La parte inferior del velo tiene un orificio medio (agujero de Magendie) y orificios laterales hacia el espacio subaracnoideo por donde sale el líquido cefaloraquídeo. Como estas son las únicas comunicaciones entre los espacios ventricular y subaracnoideo, su bloqueo puede producir un tipo de hidrocefalia.

El LCR, debido a su composición, tiene múltiples funciones. Protege los elementos nobles de choques y presiones, elimina los productos de catabolismo celular, contiene una protección inmunológica, transporta las secreciones endocrinas de la glándula hipofisaria y algunas hormonas como las B-endorfinas (sustancias que inhiben el dolor). Por intermedio de la prolongación con el sistema linfático de todo el cuerpo humano, a través de los microtúbulos de tejido conectivo, va a llegar a todos los espacios intercelulares del cuerpo humano, por lo que tiene un papel importante en el equilibrio dinámico, bioquímico y bioeléctrico de todo el organismo.

El sistema sacro-craneal tiene todas las características de un sistema hidráulico semicerrado. Funcionalmente está unido al sistema nervioso simpático y al sistema endocrino. Sus límites son las membranas meníngeas, especialmente la duramadre.

La duramadre y su contenido forman el sistema hidráulico semicerrado. La membrana de la duramadre es impermeable al LCR que contiene. La fabricación y absorción de este fluido se hace por unas estructuras de tejido especial (los plexos coroideos y las vellosidades y granulaciones aracnoideas) que están bajo control hemostático.

Los mecanismos hemostáticos son autocorrectores y autoequilibradores y dependen los unos de los otros para su regulación.

El sistema hidráulico semicerrado sacro-craneal obedece a las leyes mecánicas de la mecánica de los fluidos. El LCR que llena el sistema actúa como el agua y se desplaza en el interior del sistema lentamente. Se piensa que el LCR producido a nivel de los plexos coroideos en el interior de los ventrículos del cerebro, se reabsorbe mucho más rápidamente en el momento en que retorna a la circulación venosa, pasando por los corpúsculos aracnoideos. Si admitimos la hipótesis que el LCR se produce dos veces más rápido que la reabsorción, es normal que este último alcance un umbral de presión más elevado al cabo de algún tiempo. Una vez alcanzado ese umbral, un mecanismo hemostático interviene y corta la producción del LCR. La reabsorción de éste es constante, durante la fase de producción y después del mecanismo de parada. Cuando la producción se detiene, cae la presión del LCR, al mismo tiempo que disminuye su volumen en el interior del sistema. Cuando se

alcanza un umbral de presión mas bajo, la producción del LCR se pone en marcha de nuevo y su presión sube. Produciéndose así una subida y bajada rítmica de la presión del líquido en el sistema hidráulico semicerrado.

VENTRICULOS CEREBRALES

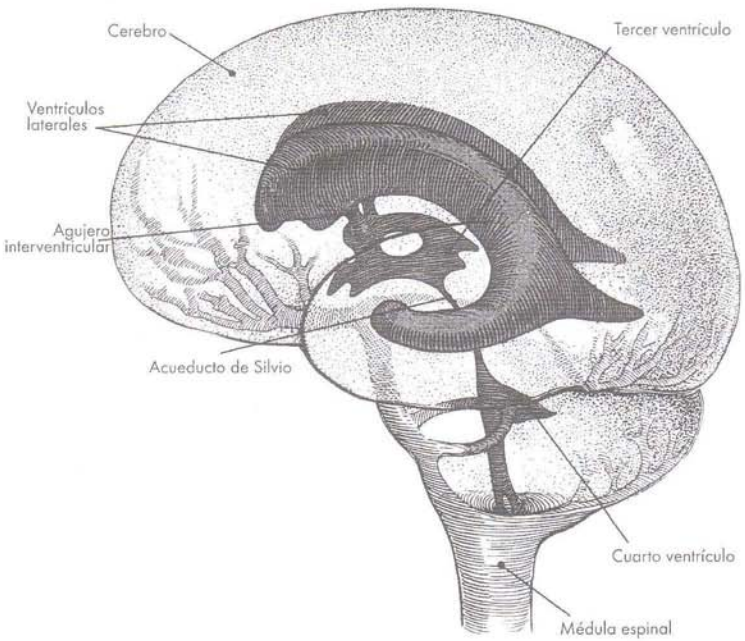

MENINGES CEREBRALES OBSERVADOS EN UN CORTE FRONTAL

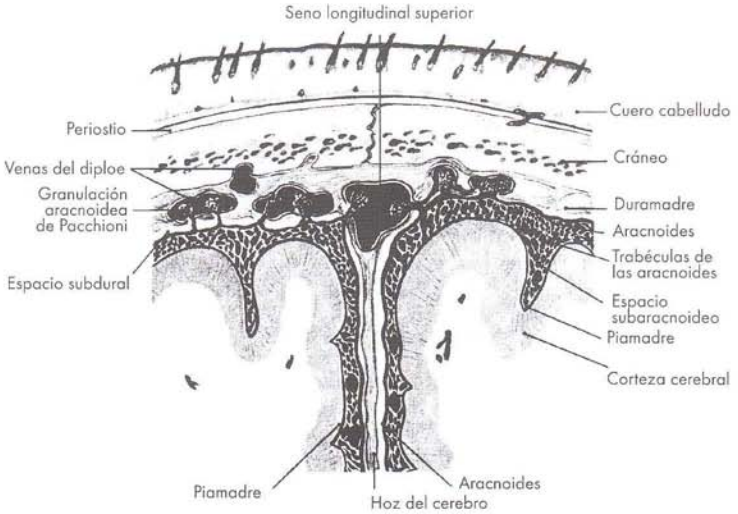

El sistema sacro-craneal tiene todas las características de un sistema hidráulico semicerrado. Funcionalmente, está unido al sistema nervioso simpático y al sistema endocrino. Sus límites son las membranas meníngeas, especialmente la duramadre. El aporte del L.C.R. se hace por los plexos coroideos que permiten el paso del líquido del sistema vascular al sistema ventricular del cerebro. Los plexos coroideos seleccionan las soluciones de sangre que pasan en el sistema sacro-craneal. El líquido que está dializado a partir del plasma en los plexos coroideos se llama líquido cefalorraquídeo (L.C.R.) y se encuentra en el sistema venoso por las vellosidades aracnoideas. Esas vellosidades se concentran la mayor parte en el sinuoso venoso longitudinal y en la bóveda craneal, pero se las encuentra igualmente en gran número en el sistema de drenaje intracraneal.

La duramadre y su contenido forman el sistema hidráulico semicerrado. La membrana de la duramadre es impermeable al L.C.R. que contiene. La fabricación y la absorción de este fluido se hace por unas estructuras de tejido especial (los plexos coroideos y las vellosidades y granulaciones aracnoideas) que están bajo control hemostático.

Los mecanismos hemostáticos son autocorrectores y autoequilibradores y dependen los unos de los otros por autorregulación.

El sistema hidráulico semicerrado sacro-craneal obedece a las leyes de la mecánica de los fluidos. El L.C.R. que llena el sistema actúa como el agua. El L.C.R. se desplaza en el interior del sistema lentamente. Puesto que los límites presentan una fuerza de cizalladura en el interior de su límite, la aplicación de cualquier fuerza a esta superficie líquida se transmite de igual manera en todas las direcciones; por consiguiente, cuando una presión o una fuerza está efectuada sobre una zona situada en los límites del sistema hidráulico, la fuerza resultante se transmite de igual manera por el sesgado del L.C.R. a todo el resto del líquido en los límites de este sistema.

Actualmente no se piensa que el modelo de Sutherland, de un cerebro contrayéndose rítmicamente, arrastre el flujo y el reflujo por presión de L.C.R. sea válido (aunque las células gliales se mueven mínimamente).

Se piensa que el L.C.R. producido a nivel de los plexos coroideos en el interior de los ventrículos del cerebro, se reabsorbe mucho menos rápidamente en el momento en que retorna a la circulación venosa, pasando por los corpúsculos aracnoideos. Si admitimos la hipótesis de que la producción del L.C.R. es dos veces más rápido que la reabsorción, es normal que este último alcance un umbral de presión más elevado al cabo de algún tiempo. Una vez alcanzado ese umbral, un mecanismo hemostático interviene y corta la producción del L.C.R.. La reabsorción de éste es constante, también durante la fase de producción, después del mecanismo de para-

da. Por consiguiente, cuando la producción de L.C.R. se detiene, su presión cae, al mismo tiempo que disminuye su volumen en el interior del sistema hidráulico. Cuando el umbral más bajo de presión está alcanzado, la producción del L.C.R. se pone en marcha de nuevo y su presión sube.

Se produce así una subida y una bajada rítmica de la presión del líquido que va a provocar un cambio de ritmo en el recinto de este sistema hidráulico semi-cerrado.

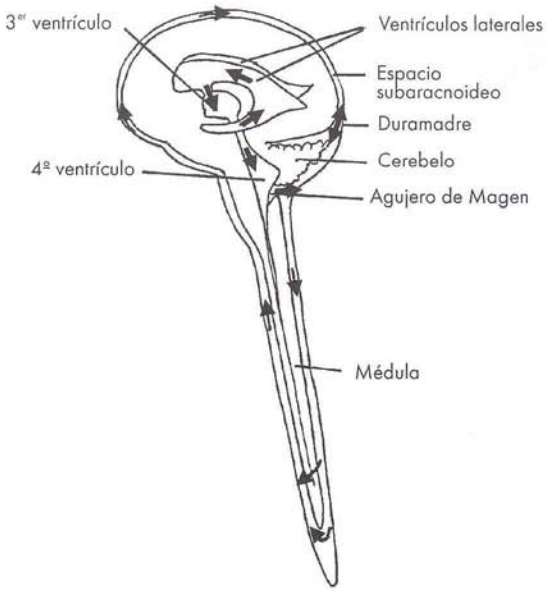

MOVILIDAD DE LAS MEMBRANAS INTRACRANEALES E INTRAESPINALES

Las meninges están formadas por **tres membranas** concéntricas y sobrepuestas que envuelven al cerebro, cerebelo y médula espinal; entre las dos primeras (más profundas) que son ***la piamadre y la aracnoide***, circula el líquido cefalorraquídeo, siendo membranas finas, flexibles y muy vascularizadas. La tercera es la ***duramadre***, más espesa y resistente, relativamente inelástica, que está situada debajo de la cara interna del cráneo, adheriéndose a nivel de todas las suturas y enviando unas prolongaciones verticales: la hoz del cerebro y la tienda del cerebelo que separan respectivamente los hemisferios cerebrales y el cerebelo. La duramadre contiene el L.C.R., por lo que forma el sistema hidráulico sacro-craneal.

LA ARACNOIDE

Membrana fina, delicada y vascularizada; separada de la duramadre y de la piamadre por el espacio subdural y el espacio subaracnoideo. La membrana aracnoide de la duramadre y adentro de la piamadre, están llenas de líquido. Esto permite un cierto grado de movilidad o de independencia entre las tres membranas meníngeas.

LA PIAMADRE

Es la más interna y delicada, altamente vascularizada de las membranas meníngeas. Sigue todas las circunvoluciones del cerebro y de la médula espinal y es la que suministra la sangre. Una de sus funciones es la de permitir a la columna vertebral girarse y doblarse sin que la médula espinal se mueva o padezca una presión. En los casos de aracnoiditis, cuando esta facultad ha desaparecido a causa de la inflamación y de la adherencia de la aracnoide a las otras membranas meníngeas, se produce un dolor intolerable en el transcurso de ciertos movimientos de la columna vertebral.

LA DURAMADRE

Es el límite del sistema hidráulico sacro-craneal semicerrado. Tiene varias inserciones óseas. Estas ataduras juegan un papel de anclas, por las cuales las tensiones de la membrana de la duramadre son transmitidas a los tejidos conjuntivos y al exterior del sistema; es por esas inserciones óseas, entre la duramadre y los tejidos conjuntivos, que unas tensiones anormales pasan la barrera de la duramadre. Es también por esas ataduras que los tejidos conjuntivos del sistema extra-sacro-craneal transmiten las tensiones al interior de la duramadre. Es por la continuidad de la duramadre que esas tensiones del sistema de las membranas meníngeas están transmitidas a unas regiones distantes, difícilmente previsibles.

Se llama **manguito de la duramadre** a la membrana de ésta, entre el agujero occipital y el sacro. Esta unión membranosa raquídea, es relativamente libre de movimientos en el interior del canal raquídeo. Por consiguiente, en condiciones de reposo, y si la columna vertebral se encuentra en una posición relativamente neutra, los movimientos occipitales y sacros se reflejan los unos referente a los otros, al menos que una restricción anormal de la movilidad esté presente en el interior del manguito membranoso y que transmita las tensiones impuestas de uno de estos huesos directamente al otro.

HOZ Y TIENDA DEL CEREBELO

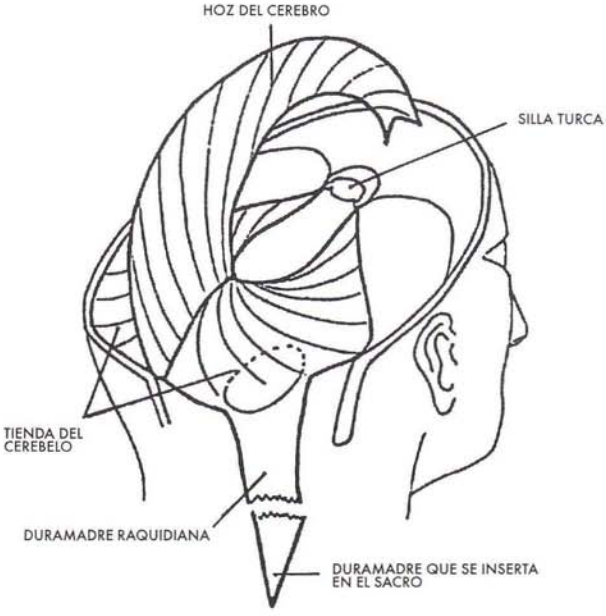

DURAMADRE DEL CRANEO Y RAQUIS

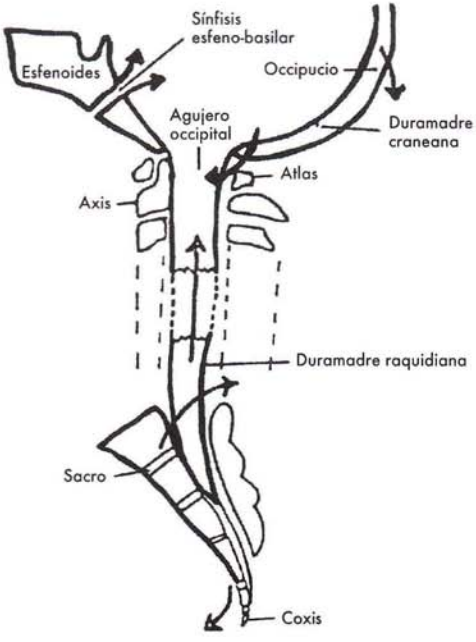

MOVIMIENTOS DE LAS MEMBRANAS EN FLEXION

MOVILIDAD ARTICULAR DE LOS HUESOS DEL CRANEO

Los huesos del cráneo no crecen al mismo tiempo para unirse, pero desarrollan unos bordes dentellados que se unen en cola de milano, lo que permite un ligero movimiento. Las superficies articulares son dentadas o biseladas, están unidas por un tejido conjuntivo que permite un ligero movimiento, cuya dirección depende de las superficies óseas presentes. Podremos tener un movimiento de rodadura o de bisagra.

En el interior de la bóveda craneal, la duramadre presenta una capa endotelial que tapiza la pared ósea de la bóveda. Está firme y ampliamente insertada al periostio de los huesos de la bóveda craneal. Los huesos de la bóveda craneal están en continuo movimiento, puesto que mantienen la dinámica de los líquidos y las tensiones de la membrana de la duramadre, al interior del sistema sacro-craneal. Las suturas o articulaciones craneales no fusionan en circunstancias normales, sea cual sea la edad de la persona.

MOVILIDAD INVOLUNTARIA DEL SACRO ENTRE LOS ILIACOS

Se trata de un complejo sacro-coxígeo como unidad funcional. Las membranas meníngeas entran en el sacro por arriba y se insertan a nivel del segundo segmento. Es la razón por la cual el sacro gira sobre su eje a ese nivel, cuando sigue el movimiento sacro-craneal.

En el canal sacro, la duramadre fusiona con la porción terminal de la piamadre, para formar el filum terminal. El filum terminal sale del canal sacro, a través del hiato sacro, que se encuentra normalmente a nivel del cuarto segmento sacro.

Las membranas son a ese nivel fibrosas, espesas y resistentes y han fusionado. Emergen con el periostio del coxis por lo que se debe considerar el sacro y el coxis como una unidad funcional.

DESCRIPCION DEL MOVIMIENTO CRANEAL

El sistema craneal se caracteriza por una actividad móvil, rítmica que persiste toda la vida. Esta movilidad es diferente de los movimientos fisiológicos, unidos a la respiración y diferente de la actividad cardiovascular.

El ritmo craneal normal en el hombre se sitúa entre 3 y 6 ciclos por minuto (INSPIRACION-ESPIRACION), aunque puede ser susceptible de ligeras variaciones de una a otra.

Un ritmo superior a 6 e inferior a 3 significa un estado patológico, hallándose sujeto a las siguientes influencias:

- El miedo puede causar interrupciones de hasta 20 seg. de duración.
- La presencia de dióxido de carbono lo reduce.
- La presencia de oxígeno lo acelera.
- La fiebre lo acelera.
- Perturbaciones psíquicas lo reducen.
- El insomnio lo reduce.
- Después de un accidente cerebrovascular se observa su pérdida del lado de la lesión.

- El coma, debido a una anoxia o lesión cerebral, lo reduce.
- La hiperquinesia en niños lo acelera.

En condiciones normales la movilidad craneal es estable y no fluctúa como los ritmos cardiovasculares y respiratorios, en función de una actividad psíquica o física.

Este movimiento lo denominó W.G. Sutherland como "mecanismo respiratorio primario" (M.R.P) por diferentes razones:

- La palabra mecanismo expresa la combinación de partes óseas articuladas y dispuestas de un modo específico.
- El término "respiratorio" evoca un ritmo regular en dos tiempos, un tiempo de retracción o cierre (extensión, espiración) y otro de apertura o expansión (flexión, inspiración).
- La expresión "primario" fue dada por Sutherland por oposición a la respiración pulmonar, que puede considerarse como secundaria. La respiración pulmonar aparece en el nacimiento provocada por la aparición de óxido de carbono en la sangre y la respiración primaria aparece a partir del 5° mes de vida uterina y se prolonga después de la muerte clínica (de veinte minutos a dos horas), en cuanto cualquier otro signo de vida desaparece.

Este mecanismo respiratorio primario tiene dos fases distintas:

- Una **fase inspiratoria o fase de expansión (flexión, inspiración)** en la que el cráneo se ensancha transversalmente y disminuye antero-posteriormente y el cuerpo entero efectúa una rotación externa y se ensancha. Después de la flexión, el movimiento fisiológico atraviesa una zona neutra o inactiva antes de pasar al movimiento de extensión. A lo largo de éste, todos los huesos del cráneo se mueven fisiológicamente como unas ruedas dentadas interdependientes de un centro que se sitúa entre el occipital y el esfenoides (sínfisis esfeno-basilar). Este movimiento está guiado y limitado por la tensión de la duramadre, cuyas adherencias sobre todos los huesos y en particular las suturas y prolongaciones fibrosas en el interior del cráneo, van a sincronizar y movilizarlo. La duramadre raquídea se eleva ligeramente e indirectamente, el sacro se pone en posición más vertical (de ahí el nombre de mecanismo cráneo-sacro).

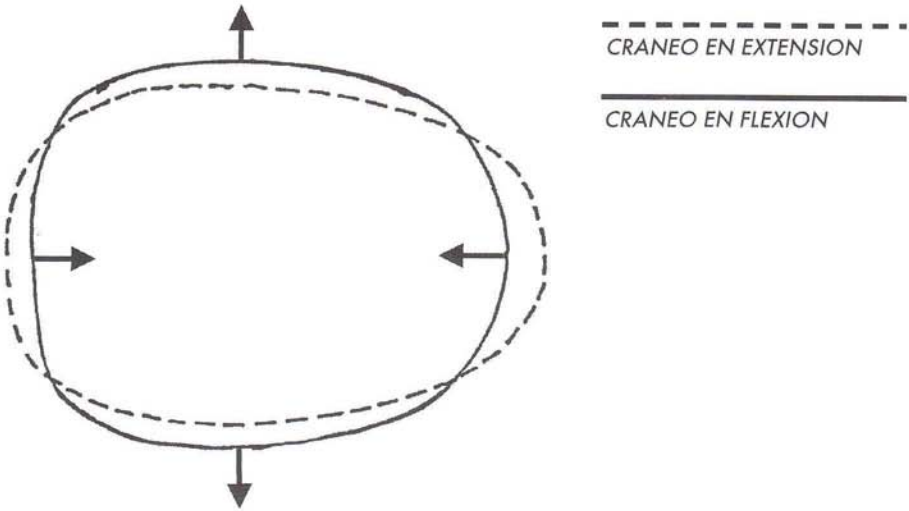

Durante esta fase, el tubo neural se tensa y los hemisferios cerebrales se despliegan lateralmente.

Los ventrículos se dilatan y un aflujo de líquido cefalorraquídeo aparece en todos los espacios.

Durante la flexión, los senos venosos (grandes venas que drenan la sangre venosa del cerebro y cerebelo) se estrechan, ayudando a expulsar la sangre, para que las venas yugulares permitan una buena circulación de retorno hacia el corazón.

A nivel del cráneo, el progreso de la sangre venosa no es ayudada como en el resto de todo el cuerpo (por las contracciones musculares). Las grandes venas están en contacto directo con los huesos y las membranas, luego la buena circulación sanguínea dependerá en parte del movimiento craneano.

- Una **fase espiratoria, fase de retracción (extensión) de las suturas del cráneo**. Es el movimiento inverso a la fase precedente. El diámetro antero-posterior aumenta ligeramente, el diámetro transverso disminuye y todo el cuerpo realiza una rotación interna.

  A lo largo de este movimiento el tubo neural se dilata, mientras que los ventrículos se retraen y disminuyen de volumen. Por otro lado, los senos venosos retornan a su forma inicial, recibiendo sangre de todo el encéfalo. Un ciclo completo (flexión, zona neutra, extensión, zona neutra, flexión) se efectúa en catorce segundos aproximadamente.

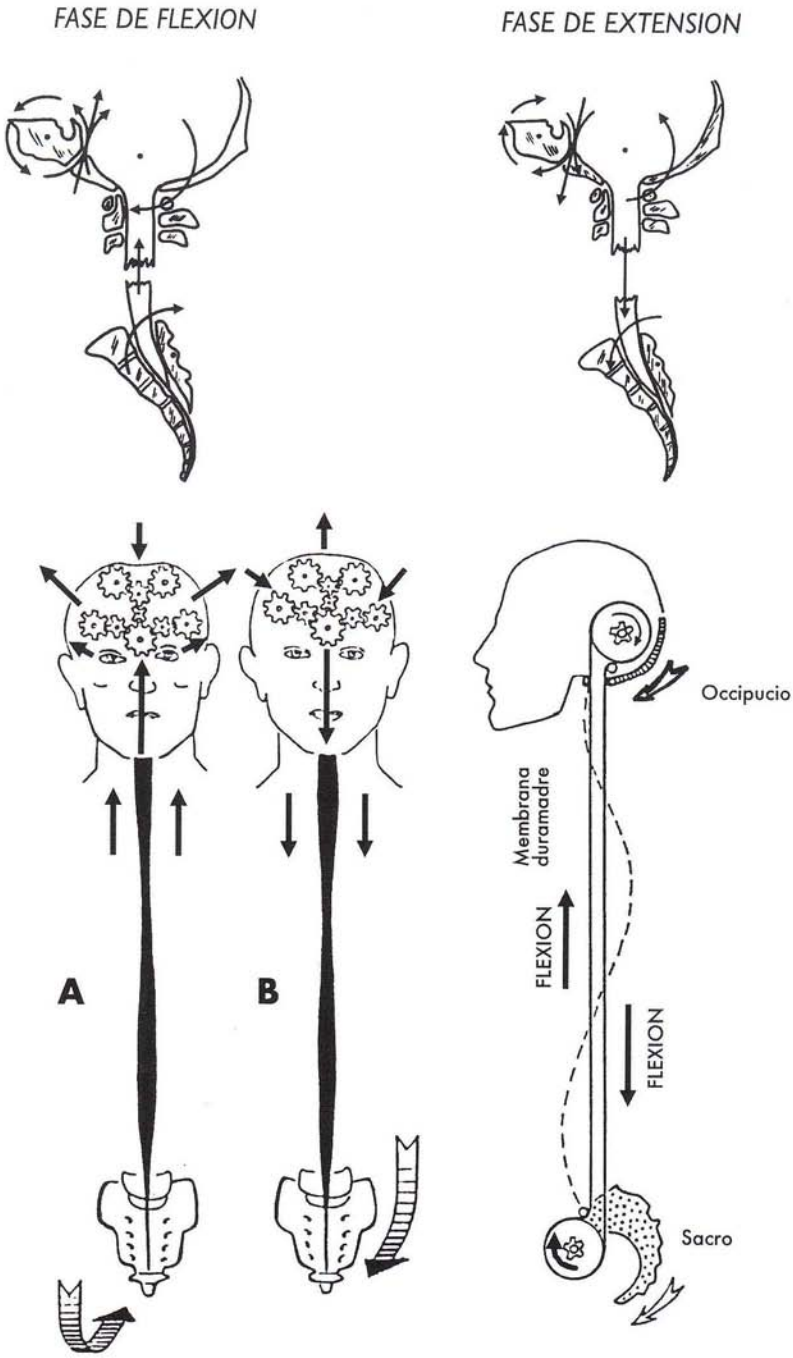

A: Flexión = Dilatación ***B: Extensión = Estrechamiento***

El sacro sigue los movimientos del cráneo por medio de la duramadre, que se sujeta a la base del occipucio y sobre el sacro.

PAPEL DE LAS FASCIAS EN EL CUERPO HUMANO

No se puede hablar del mecanismo cráneo-sacro sin comentar la importancia de las fascias en el cuerpo humano. El término "fascia", se entiende por un cierto número de tejidos conjuntivos que tienen el mismo origen embriológico y funciones comunes, que encontramos repartidas en el conjunto del cuerpo humano; aponeurosis musculares, tendones y ligamentos, envolturas conjuntivas de los órganos y las vísceras, vainas y túnicas de los vasos y nervios, duramadre, periostio, etc.

El estudio anatómico topográfico y microscópico de las fascias muestra:

- Que están todas en conexión, formando una tela de araña en el cuerpo.
- Que se insertan directa e indirectamente en el contorno del cráneo y de la columna vertebral.
- Que contienen microtúbulos que permiten la circulación del líquido cefalorraquídeo a través del organismo.
- Que poseen múltiples funciones metabólicas, circulatorias, neurológicas, de defensa, cicatrizal y funciones mecánicas y biomecánicas, relacionadas con el sistema musculoesquelético, afectando a la estructura.
- Están sujetas al movimiento cráneo-sacro y transmiten este movimiento a todo el organismo.

Por lo expuesto, vemos que el organismo hay que verlo como unidad funcional, ya que cualquier alteración visceral u orgánica, sacra o de estructura afectará al conjunto.

FASE DE INSPIRACION

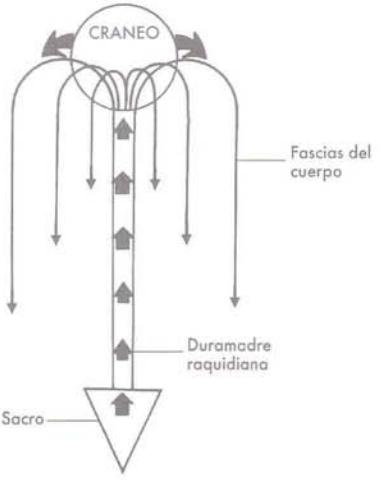

RELACIONES CRANEO-VERTEBRAS-ORGANOS

EL SISTEMA NERVIOSO Y LOS CENTROS OSTEOPATICOS CRANEANO Y VERTEBRAL

Para una buena comprensión, el sistema nervioso puede dividirse en dos partes distintas: el sistema cerebroespinal (voluntario) que regulariza la vida en relación con el entorno, y el sistema vegetativo (autónomo) que supervisa las funciones vegetativas. Estos dos sistemas están íntimamente relacionados sobre el plan fisiológico.

El sistema nervioso está formado ya antes del nacimiento, sus células son únicas, no se pueden regenerar. Los nervios vegetativos se reunían antes de las vértebras en ganglios y en plexos. Esta proximidad explica cómo una lesión vertebral o una sobretensión de las fascias pueden bloquear o irritar un ganglio vegetativo.

Cada unidad motora vertebral corresponde a un territorio que comprende el mandato:

- De los movimientos voluntarios asegurados por los músculos estriados.
- De la sensibilidad de la piel, de las membranas o fascias, de las articulaciones.
- De la motricidad de los músculos lisos de las arterias y por consecuencia de la irrigación de los órganos servidos por esta arteria y sus arteriolos.
- De la contracción o del relajamiento de los esfínteres y de los músculos de las paredes de los órganos huecos.
- Del funcionamiento glandular.

RELACIONES CRANEO-VERTEBRAS-ORGANOS

En la parte inferior del cerebro se sitúa el bulbo raquídeo, que contiene los centros vegetativos importantes de quien depende principalmente el tono.

De la base del cerebro se destacan 43 pares de nervios de los que los 12 primeros constituyen los nervios craneanos y los 31 restantes, los nervios raquídeos, que emergen a cada lado del canal intervertebral a través del agujero de conjunción. Las correspondencias indicadas están en relación con la columna vertebral.

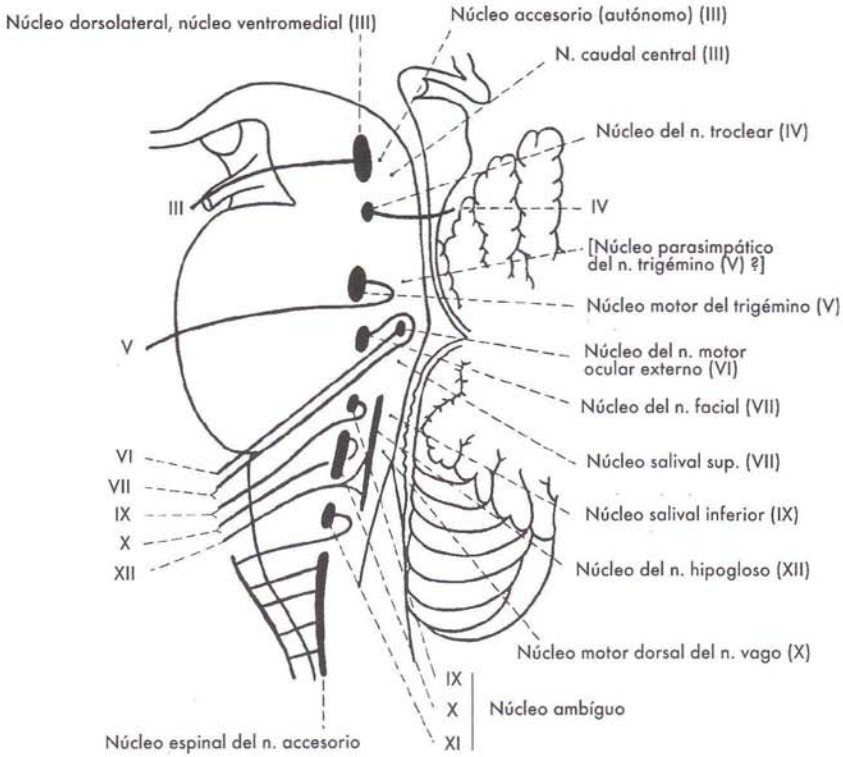

Esquema de las relaciones cráneo-vértebras-órganos

Sobre una línea horizontal encontramos:

Columna A: La vértebra o piso vertebral.

Columna B: La médula espinal y los centros nerviosos superiores, así como los orígenes de los nervios simpáticos y parasimpáticos.

Columna C: La cadena de ganglios nerviosos prevertebrales que se agrupan en plexos.

Columna D: Los órganos y su doble inervación simpática y parasimpática.

Siguiendo el trayecto del influjo nervioso de la vértebra al órgano o del órgano a la vértebra, sabremos porqué un bloqueo vertebral puede ocasionar perturbaciones orgánicas e, inversamente, cómo esos trastornos orgánicos pueden mantener dolores vertebrales.

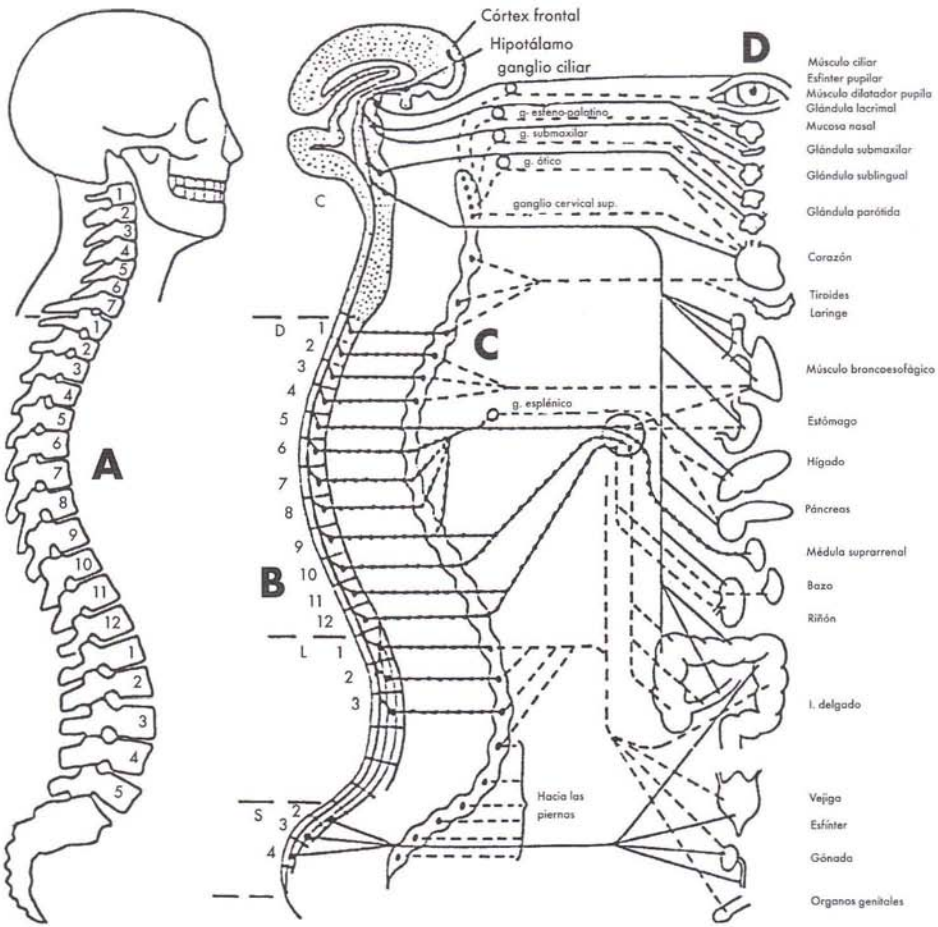

—— *Nervios parasimpáticos*

------ *Nervios simpáticos (fibras preganglionares)*

- - - - *Nervios simpáticos (fibras postganglionares)*

El esquema da un resumen de las relaciones entre el cráneo, vértebras y órganos, por lo que podemos comprender las repercusiones de una lesión osteopática a nivel del orificio de salida del cráneo. Toda modificación a nivel de las posiciones de los huesos del cráneo, por traumatismo o de función de las membranas meníngeas, puede comprimir o irritar un nervio del cráneo en todas las partes de su trayecto pero sobre todo en el punto de salida. En toda lesión osteopática nos encontraremos también, en mayor o menor medida, una compresión de las arterias y de las venas con la consiguiente alteración metabólica de nutrición y eliminación.

RELACIONES FISIOLOGICAS ENTRE LOS TRES DIAFRAGMAS Y LOS MECANISMOS RESPIRATORIOS PRIMARIO Y SECUNDARIO

CONCEPCION OSTEOPATICA DEL DIAFRAGMA

El término "diafragma" viene del griego "DIAPHRAGMA" y se aplica a una pared tisular que divide una cavidad en compartimentos. Sobre su circunferencia, este tabique tiene la propiedad de sujetarse en una parte móvil, en potencia del esqueleto humano y se encuentra sometido al movimiento rítmico ligado a las diversas fases de la respiración. Para el diafragma craneal, el tabique es membranoso. Para los diafragmas torácico y pélvico el tabique es tendinomuscular.

EL DIAFRAGMA TORACICO

Este tabique fibromuscular separa la cavidad torácica de la abdominal; el compartimento superior está representado por el tórax y el inferior por el abdomen.

A.T. Still **"todas las partes del cuerpo están en relación directa o indirecta con el diafragma torácico"**.

En el compartimento superior y por medio del sistema aponeurótico, el diafragma torácico está en relación con el corazón y los pulmones. En el compartimento inferior y a través del sistema aponeurótico, el diafragma torácico está en relación con el hígado, el estómago, el páncreas, el bazo, las suprarrenales, los riñones, el colon y el plexo solar.

El esófago atraviesa el diafragma torácico. A través de la aorta, la sangre arterial atraviesa el diafragma torácico.

Por las numerosas ramificaciones venosas, el sistema nervioso autónomo atraviesa el diafragma torácico.

En el concepto osteopático, el movimiento respiratorio rítmico del diafragma se debe fundamentalmente a todos los elementos.

Muy esquemáticamente, este tabique tendinomuscular se fija en el apéndice xifoides, sobre las costillas, las vértebras dorsales (D11-D12) y lumbares (L1-L3). Las partes tendinosas se entrecruzan para formar el tendón central (fascia occipito-temporal).

En su parte más superior, el diafragma está en relación con el sistema aponeurótico occipito-temporal. Del occipital y del temporal parten tres fascias importantes:

- Una fascia con destino vertebral, que se inserta en la cara anterior de D3-D4 y de la costilla correspondiente.
- Una fascia torácica que está en relación con la laringe, el tiroides, los músculos contiguos, la tráquea, la faringe y el paquete vasculonervioso del cuello. Se fija sobre diferentes órganos de expansiones celulares, que las envuelven a manera de vainas. Se extiende a las escotaduras coracoides, el acromion, la cara posterior del manubrio esternal, las clavículas y algunas veces llegan expansiones a nivel del apéndice xifoides.
- Una fascia visceral también llamada "tendón central del cuerpo", soporta la envoltura de los pulmones, del corazón, las viscerales, abdominales y pélvicas.

El diafragma torácico está sometido al mecanismo respiratorio secundario.

VISTA DE PERFIL

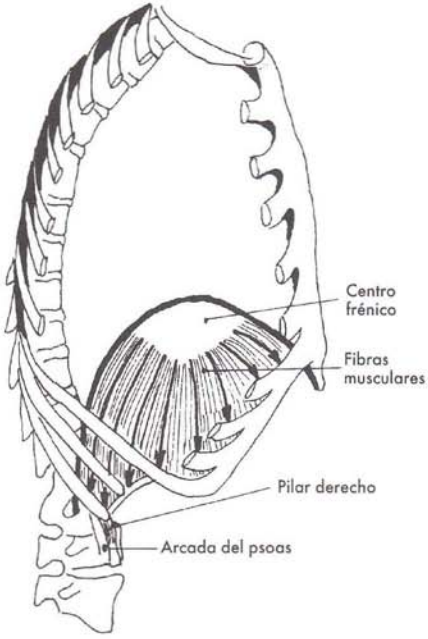

VISTA ANTERIOR

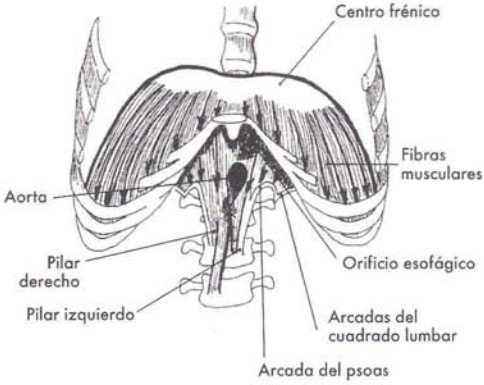

EL DIAFRAGMA CRANEAL

Esta pared membranosa, que de hecho no es más que un desdoblamiento de la duramadre espinal, divide la bóveda craneal en dos compartimentos: El superior, que contiene el cerebro y el inferior, el cerebelo. Este diafragma se compone de una membrana anteroposterior (la hoz del cerebro) y una membrana transversa (la tienda del cerebelo).

De delante hacia atrás, la hoz del cerebro se sienta sobre:

- La apófisis "CRISTA-GALLI".
- La espina del etmoides.
- La cresta frontal.
- La fascia endocraneana de la sutura sagital.
- El seno derecho.
- La protuberancia occipital interna.
- Las crestas laterales.

Transversalmente, la tienda del cerebelo se inserta sobre:

- La porción pétrea de los temporales.
- Los ángulos posteroinferiores de los parietales.
- Las crestas oblicuas.
- Las apófisis clinoides.

En sus dos tercios posteriores, la hoz del cerebro y la tienda del cerebelo se encuentran sobre la línea media, cerrando hacia el interior. El lecho del seno derecho, en el tercio anterior; los extremos libres de la tienda del cerebelo se reflejan para delimitar una abertura destinada al paso del tronco cerebral, a las arterias y a las venas.

Considerando globalmente el diafragma craneal en su parte inferior, se prolonga por la duramadre que bordea la fosa craneal posterior y se inserta alrededor del agujero occipital, y sobre la primera y segunda vértebras cervicales, en el interior del canal raquídeo. La parte inferior de este diafragma craneal, continúa por la duramadre espinal, que se inserta en S1-S2. Esta prolongación inferior del diafragma craneal se llama "manguito de la duramadre" (M.D.)

Este ligamento estructural y funcional, inelástico, permite la interdependencia entre el mecanismo craneal y el sacro. Gracias al "M.D.", la movilidad y el mecanismo craneal puede transmitirse al sacro y al revés.

El cerebro y el cerebelo están en relación directa con el diafragma craneal.

VISTA LATERAL

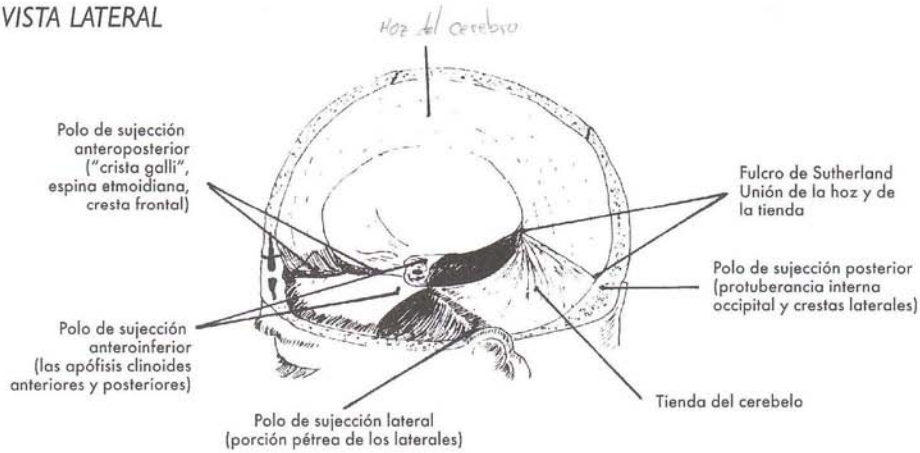

VISTA SUPERIOR

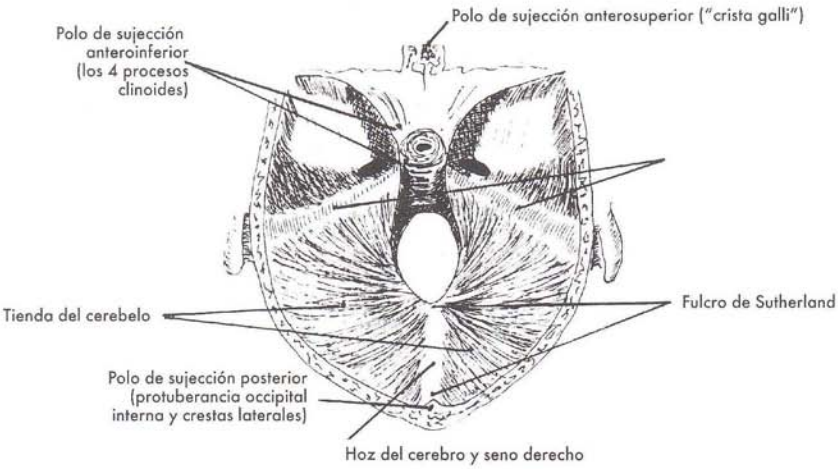

El diafragma craneal funciona exclusivamente por contextura membranosa en el marco de movimiento involuntario.

EL DIAFRAGMA PELVICO

Esta pared tendinomuscular divide la pelvis ósea en dos: La superior, representada por la pelvis y la inferior, que es la fosa isquio-rectal. Este diafragma representa el suelo de la cavidad abdominal. Se compone de los músculos isquio-coxígeos y los elevadores del ano, junto con sus vainas aponeuróticas.

Se inserta en la espina isquiática, el arco tendino-muscular de la cavidad pélvica, la espina pubiana y se prolonga por delante hacia la sínfisis púbica. Sobre la línea media se inserta la cara anterior de S3, S4 y S5, y entre las tres primeras vértebras coxígeas hasta el perineo. Este diafragma pélvico es carnoso lateralmente y tendinoso en su parte media. Los órganos de reproducción están en estrecha relación con el diafragma pélvico.

Las vías excretoras, así como redes nerviosas y vasculares le atraviesan. Este diafragma forma los esfínteres y sostiene las vísceras abdominales. Es resistente, pero suficientemente elástico para permitir el paso del feto y retornar rápidamente a su posición inicial.

El diafragma pélvico funciona en el marco del movimiento voluntario y en el involuntario por las relaciones sacras con la duramadre espinal.

APONEUROSIS PELVICA Y SUS ESPESAMIENTOS

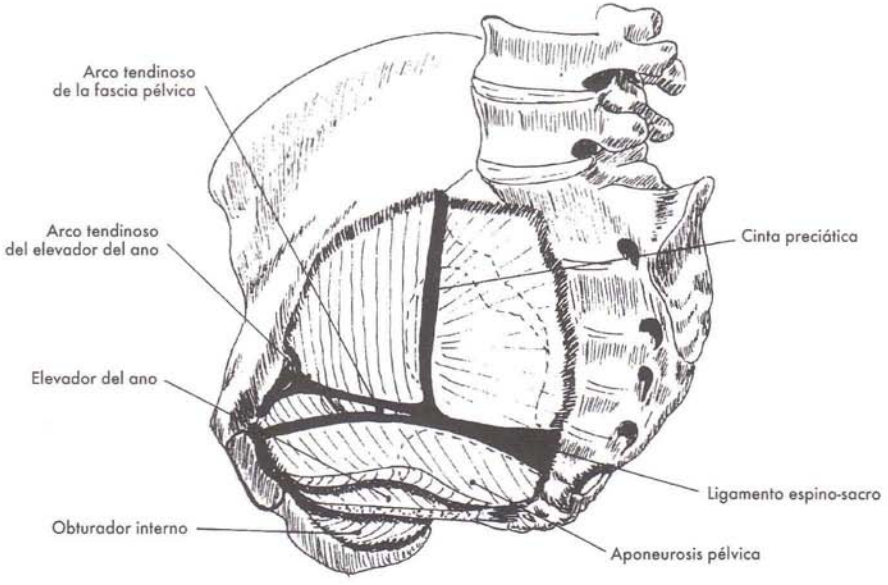

DIAFRAGMA MUSCULAR PELVICO EN POSICION GINECOLOGICA

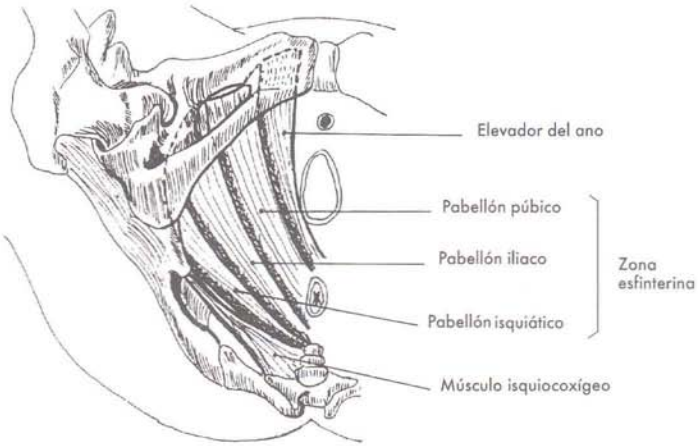

Las repercusiones locales y a distancia de los tejidos afectados (endodermo, ectodermo y mesodermo) van a implicar alguno de los tres diafragmas afectando directamente a los órganos locales donde se encuentran. Es lo que denominamos restricciones transversas, siendo afectados en cadenas cruzadas o rectas, compensaciones ascendentes o descendentes.

La relación entre el MRP y MRS nos ayuda a comprender la importancia funcional de los tres diafragmas.

De la misma manera que un movimiento exagerado del diafragma durante una respiración profunda, aumenta el mecanismo respiratorio, una reducción del recorrido diafragmático, podrá implicar una disminución del MRP y asimismo, repercutir sobre el diafragma pélvico.

La limitación de uno de los tres diafragmas puede repercutir sobre los otros dos, y la lesión primaria puede situarse indiferentemente en cualquiera de los tres.

M.R.P.Y LOS TRES DIAFRAGMAS

Durante la fase de inspiración y en el marco del M.R.P., la sínfisis esfeno-basilar se levanta en flexión, las partes rígidas de los temporales se colocan en rotación externa y la protuberancia occipital interna se desplaza con un movimiento antero-posterior, lo que tiene como consecuencia ascender el diafragma craneal.

El diafragma pélvico está implicado también en este ciclo rítmico por medio de sus inserciones sobre S3, S4 y S5 y las tres primeras vértebras coxígeas. Durante la fase de inspiración y en el marco del mecanismo respiratorio primario, el sacro efectúa un movimiento de flexión: Su base se posterioriza en respuesta a la tracción ejercida por la duramadre espinal sobre S1 y S2, mientras que su extremo se anteriori-za. Durante esta fase de inspiración y en el marco del M.R.P., el diafragma pélvico desciende y al revés, en la fase de espiración.

El diafragma torácico está sometido al mecanismo respiratorio secundario, si bien puede funcionar involuntariamente.

En el M.R.P. los tres diafragmas están sincronizados durante la inspiración y la espiración.

El diafragma torácico desciende durante la fase de inspiración y se eleva durante la fase de espiración.

La caja torácica y su diafragma permiten el mecanismo de la respiración secundaria. Su diafragma posee una movilidad rítmica. Desciende, se alarga y se aplana durante la inspiración; se retrae y llega a ser convexo durante la espiración. Este movimiento rítmico depende de la integridad de los nervios originados en el plexo cervical: C3, C4 y C5 (nervio frénico).

Los nervios del plexo cervical comunican con el vago, los tres ganglios simpáticos cervicales y el plexo celiaco.

Este diafragma torácico puede estar sometido a un control voluntario: respiración profunda, inspiraciones o espiraciones lentas; pero igualmente mantenido involuntariamente.

El diafragma craneal es tan indispensable en el M.R.P. como el torácico en el M.R.S.. Sus movimientos fisiológicos son comparables, a pesar de que los del diafragma craneal se efectúen sobre un espacio mucho más reducido que los del diafragma torácico.

El diafragma craneal y el torácico están en estrecha relación con el pélvico por sus prolongaciones con la duramadre espinal para el diafragma craneal y sistema fascio-aponeurótico para el torácico.

El diafragma pélvico responde al ritmo involuntario del mecanismo respiratorio primario por la relación sacra de la duramadre espinal. Está también sometido al mecanismo respiratorio secundario durante el esfuerzo del parto.

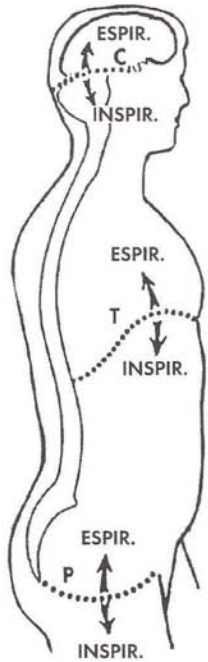

LESIONES CRANEALES

LAS LESIONES CRANEALES

I. DEFINICION

Son alteraciones de estructura, de función o de relaciones de cualquier parte del mecanismo.

II. CLASIFICACION

SEGUN EL TIPO:

FLUIDA: Todas las alteraciones en el ritmo, el volumen, la velocidad de la fluctuación, la composición o la disposición del L.C.R.

OSEA: Toda alteración en la estructura, la posición o el movimiento (habitualmente disminuido) de uno o varios huesos.

TEJIDOS BLANDOS: Toda alteración en las estructuras o el funcionamiento de las meninges o de los tejidos nerviosos.

SEGUN LA ETIOLOGIA:

PRIMARIA: Normalmente traumática y frecuentemente repentina.

SECUNDARIA: Puede ser compensadora, debida a los cambios estructurales en el cráneo y/o en la columna vertebral, puede ser debida a un reflejo referente a una "espina" irritativa en cualquier parte del cuerpo.

LESION EN EXTENSION:

HISTORIA:

El asma y la rinitis crónica son comunes en las lesiones de extensión.

CLINICA:

Las cabezas con lesión de extensión son, en general, más largas longitudinalmente y más cortas transversalmente. Cuando unas cefaleas tienen como origen una lesión de extensión, son generalmente más fuertes e incapacitan más que en flexión. Esta lesión se acompaña frecuentemente con una disfunción del temporal.

A nivel endocrino, los problemas son menos importantes así como los problemas relacionales. El aspecto del cráneo es dolicocéfalo, con un ángulo de 132 grados.

LESION EN FLEXION:

HISTORIA:

No es significativa, salvo en relación con los traumatismos.

CLINICA:

La cabeza con lesión de flexión pertenece en general a unos sujetos con postura de rotación externa, es decir, que las extremidades tendrán mayor rotación externa. La cabeza tendrá tendencia a ser más ancha transversalmente y en proporción más corta en su parte antero-posterior.

Las afecciones están en relación con una inestabilidad pélvica y lumbosacra, unas cefaleas molestas, pero raramente severas. Unos problemas pasajeros a nivel del sistema relacional con su entorno. Presentan frecuentemente una disfunción endocrina, una sinusitis de repetición, una rinitis y unas afecciones de las vías respiratorias altas y alergias nasales.

OBSERVACION:

Contorno general: La frente relativamente ancha e inclinada, el bregma y la sutura sagital relativamente bajos, el entrecejo relativamente hundido, la anchura del cráneo está aumentada a nivel de la escama temporal. Ensanchamiento simétrico de las órbitas, prominencia de los glóbulos oculares, oreja prominente en los dos lados.

LOS DIFERENTES LUGARES SUSCEPTIBLES DE LESIONARSE

I. BASE DEL CRANEO

- La sínfisis esfeno-basilar: Flexión, extensión, flexión lateral, rotación, torsión, tensión lateral, tensión vertical y compresión.
- Articulación esfeno-etmoidal.
- Articulación fronto-etmoidal.
- Articulación temporo-esfenoidal.
- Articulación temporo-occipital.

II. BOVEDA

- El frontal: Sutura metópica, sutura coronal.
- El parietal: Sutura coronal, sagital lambdoidal, parieto-escamosa, parieto-mastoidea.

III. CARA

- Base craneal: Articulación naso-frontal, maxilo-frontal, lácrimo-frontal, lácrimo-etmoides, fronto-zigomático, temporo-maxilar, vómero-esfenoides, vómero-etmoides, concho-etmoides, estilo-mandibular, esfeno-mandibular.
- Articulaciones interfaciales: Articulación internasal, naso-maxilar, lácrimo-maxilar, zigomático-maxilar, intermaxilar, vómero-maxilar, vómero-palatino, concho-palatino, concho-maxilar, intermandibular.

IV. ARTICULACIONES VERTEBRALES

- Atlas, cóndilos occipitales.
- Occipucio, atlas, axis.
- Sacro, iliaco.

INDICACIONES DE LA OSTEOPATIA CRANEO-SACRA

Disfunciones de cabeza y cara, neuralgias (faciales, oculares, auriculares, dentales, etc.), cefaleas, perturbaciones neurovegetativas, inflamaciones e infecciones (sinusitis, rinitis, otitis), perturbaciones de los órganos de los sentidos (visión, audición, gusto, olfato), perturbación de la fonación, perturbaciones circulatorias que van desde la jaqueca hasta el aumento de la tensión intraocular (glaucoma, disfuncionamiento hormonal, hipotálamo, hipófisis), perturbaciones de la irrigación del cerebro en general o de ciertas zonas, perturbaciones del aprendizaje, de la escritura, perturbaciones del equilibrio, vértigos, perturbaciones psicosomáticas de origen craneano (secundarias a traumatismos).

TRASTORNOS DE LAS INFORMACIONES SENSORIALES

Las alteraciones craneocervicales y sobre todo de la base del cráneo tienen una repercusión importante sobre el mesencéfalo, protuberancia y bulbo, afectando a las informaciones sensoriales de los nervios craneales, asiento donde se estructuran las principales informaciones por lo que se detallarán todos los pares craneales, bases fisiológicas y tipos de lesión, así como su estudio diagnóstico.

PARES CRANEALES

PARES CRANEALES

I. OLFATORIO
II. OPTICO
III. MOTOR OCULAR COMUN
IV. PATETICO (motor ocular interno) o TROCLEAR
V. TRIGEMINO
VI. MOTOR OCULAR EXTERNO
VII. FACIAL
VIII. ESTATOACUSTICO (vestibular-coclear)
IX. GLOSOFARINGEO
X. VAGO O NEUMOGASTRICO
XI. ESPINAL
XII. HIPOGLOSO

NERVIOS SENSITIVOS: Olfatorio, óptico, facial.

NERVIOS MOTORES: Motor ocular común, motor ocular externo, patético, espinal, hipogloso.

NERVIOS MIXTOS: Trigémino, estatoacústico, glosofaríngeo, vago.

ESQUEMA ANATOMICO DE LA SALIDA DE LOS PARES CRANEALES

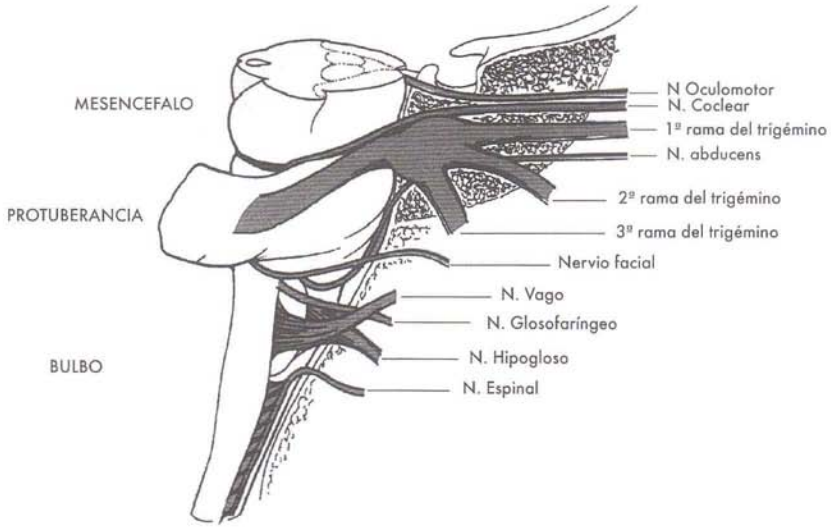

NERVIO OLFATORIO (I PAR)

A partir de las neuronas bipolares de la mucosa nasal se forman los nervios olfatorios que atraviesan la lámina cribosa (del etmoides), haciendo sinapsis en el bulbo olfatorio con células, cuyos axones formarán el tracto y estrías olfatorias, terminando (la mayor parte de las fibras) en el lóbulo temporal.

DISTRIBUCION DE LOS NERVIOS OLFATORIOS EN LA PARED LATERAL DE LA NARIZ

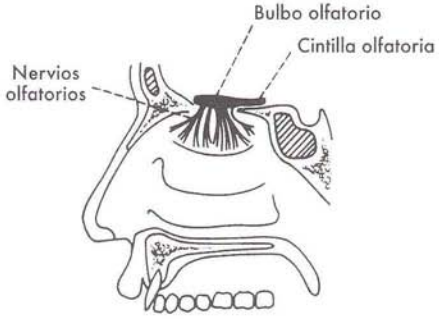

CONEXIONES ENTRE LA CELULA OLFATORIA Y EL RESTO DEL SISTEMA OLFATORIO

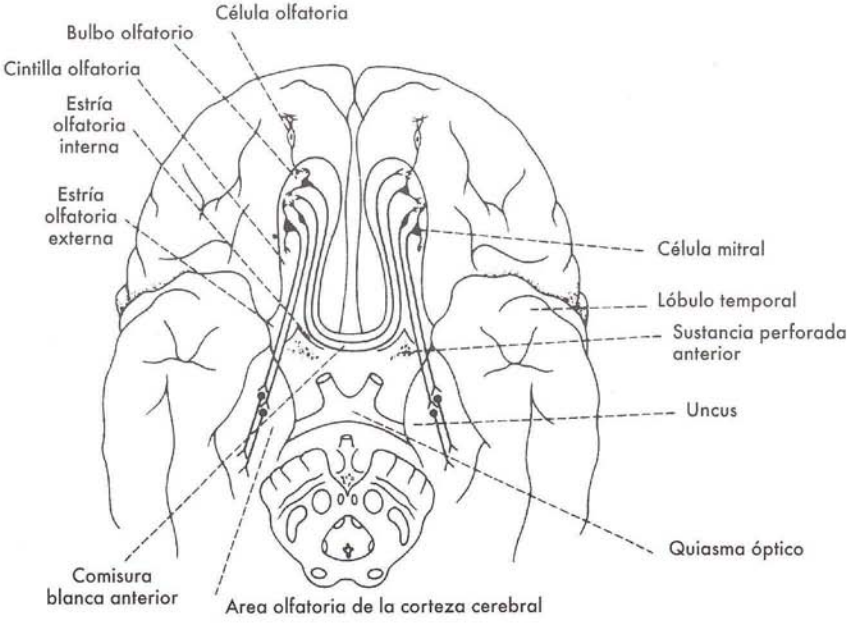

TIPOS DE LESION

Cualquier lesión en el trayecto del nervio puede producir ausencia de la capacidad olfativa (anosmia). Puede estar producida por la alteración de la mucosa (catarros), traumatismos que afectan a las fibras que pasan por la lámina cribosa o procesos expansivos de la zona. Generalmente la pérdida de olor se combina con alteración gustativa secundaria.

La irritación de sus centros puede provocar: ***crisis uncinadas*** (olores raros o repugnantes como aura de la epilepsia temporal) o percepción continua de malos olores (**cacosmia**).

NERVIO OPTICO (II PAR)

Los receptores retinianos están en contacto con las células bipolares (1ª neuronas), que enlazan con las células ganglionares (2ª neuronas), cuyos axones formarán el llamado nervio óptico. A este nivel se produce un primer cruce de hemicampos visuales, ya que los estímulos de la mitad derecha del campo visual activan las neuronas de la mitad izquierda de la retina y viceversa.

Ambos nervios ópticos se reúnen en el quiasma óptico donde se producirá una decusación parcial (las fibras nerviosas de la mitad nasal de la retina se cruzarán, mientras que las correspondientes a la mitad temporal de cada retina no se cruzarán) formando después las cintillas ópticas (que llevan en el caso de la derecha, fibras de la mitad nasal de la retina izquierda y fibras de la mitad temporal de la retina derecha).

De aquí pasarán a los cuerpos geniculados externos y las radiaciones ópticas hasta la corteza visual occipital.

La parte central de la mácula (campo visual central, zona de máxima visión) está representada por un área cortical, proporcionalmente más amplia que el resto de la retina.

El nervio óptico contiene las fibras aferentes del reflejo fotomotor que se separan de las fibras visuales a partir de las cintillas, por lo que en las lesiones de las radiaciones ópticas ya no estará alterado el reflejo fotomotor.

LA VIA OPTICA Y LOS REFLEJOS VISUALES

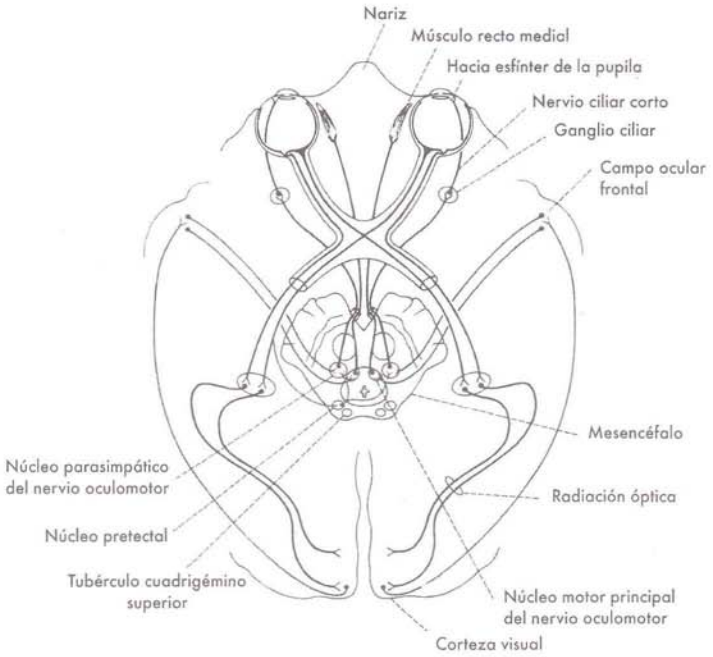

TIPOS DE LESION

- Oscurecimiento de la visión (**ambliopía**), los pacientes lo refieren por disminución de la agudeza visual.
- Ceguera completa sin lesión aparente del ojo (**amaurosis**).
- Moscas volantes.
- Pérdida de la facultad visual en zonas bien circunscritas del campo visual como manchas oscuras (**escotomas**). Los centrales se deben a neuritis axial, mientras que los periféricos suelen deberse a hemorragias o glaucoma.
- Defectos del campo visual (**hemianopsias**), pueden aparecer en lesiones quiasmáticas.
    - Hemianopsia homónima derecha: El déficit del campo visual del lado derecho de cada ojo (es decir campo nasal del ojo izquierdo y campo temporal del ojo derecho) en caso de lesiones del lado izquierdo.
    - Hemianopsia homónima izquierda: Al contrario que en la derecha.

ESQUEMA DE LA VIA OPTICA

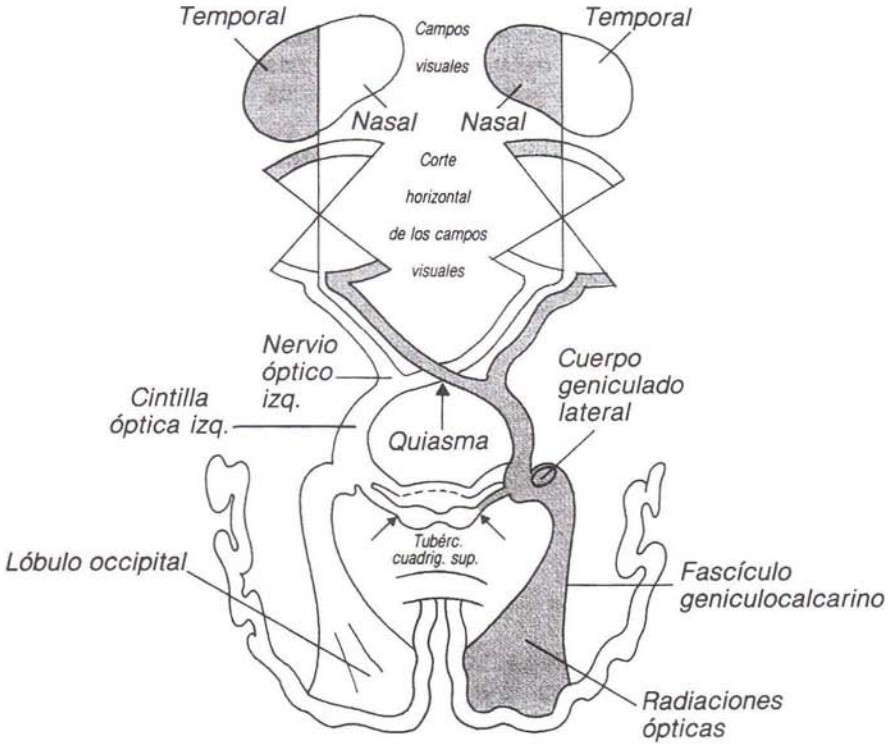

NERVIO MOTOR OCULAR COMUN (III PAR)

Nace en el mesencéfalo (tubérculo cuadrigémino superior) y al llegar a la órbita se divide en:

- Una rama superior: Para el músculo recto superior y elevador del párpado.
- Una rama inferior: Para el recto inferior, recto interno y oblicuo menor.

Contiene fibras parasimpáticas (provenientes del nervio de Edinger-Westphall: Constrictor de la pupila), por lo que su afectación, además de la alteración muscular, provocará una midriasis.

NUCLEOS DEL NERVIO OCULOMOTOR Y SUS CONEXIONES CENTRALES

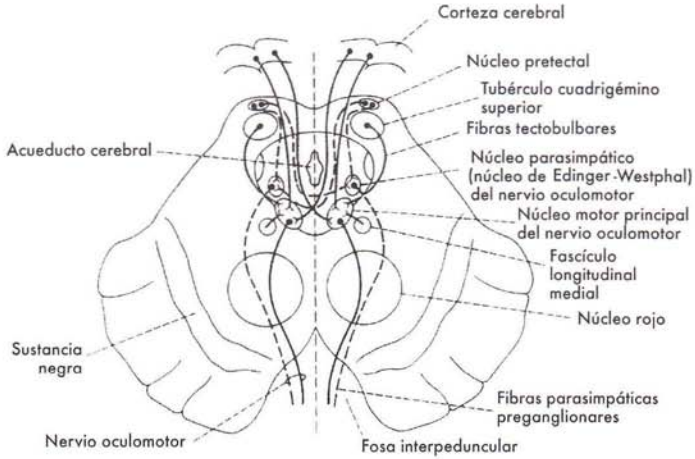

TIPOS DE LESION

- **Lesiones de su núcleo a nivel del troncoencéfalo:** Generalmente asociada a la afectación de otros pares y de forma incompleta.

- **Lesiones del nervio:**

  COMPRESION: Estrabismo divergente (imposibilidad para elevar, descender y desplazar hacia dentro el globo ocular) con ptosis palpebral, midriasis y diplopía al mirar al lado contrario al ojo afectado.

  NEURITIS: Similar, sin midriasis, por afectación de las fibras propias del nervio sin afectación de las fibras parasimpáticas.

DISTRIBUCION DEL NERVIO OCULOMOTOR

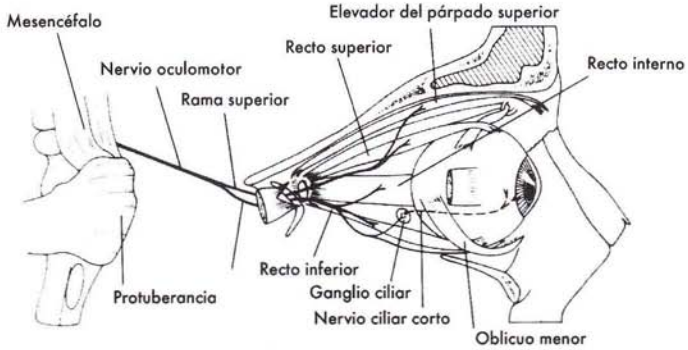

NERVIO PATETICO (IV PAR)

Nace debajo del anterior (tubérculo cuadrigémino posterior), inervando sólo al músculo oblicuo mayor.

NUCLEO DEL NERVIO TROCLEAR Y SUS CONEXIONES CENTRALES

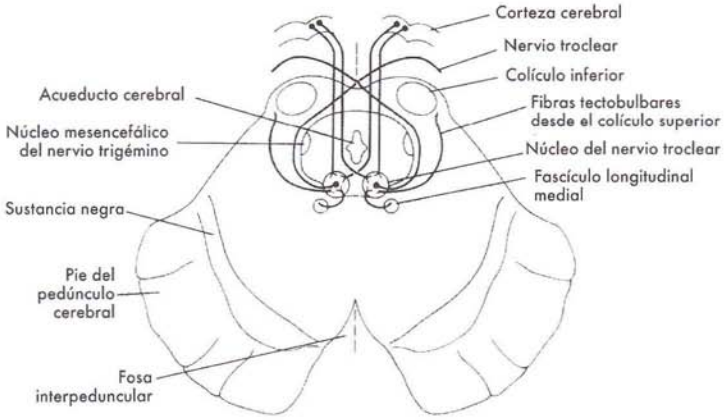

TIPOS DE LESION

En el tronco o en el mismo nervio: Dificultad para dirigir el ojo hacia abajo y hacia fuera, con diplopía.

DISTRIBUCION DEL NERVIO TROCLEAR

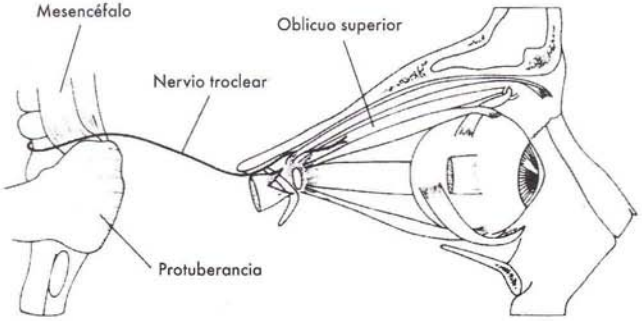

NERVIO TRIGEMINO (V PAR)

FIBRAS SENSITIVAS

Se originan en células unipolares del ganglio de Gasser, del que salen tres ramas: Oftálmica, maxilar superior y maxilar inferior. Los principales núcleos son: El núcleo sensitivo principal del trigémino (en mesencéfalo) cuyas neuronas se proyectarán sobre todo al núcleo ventral posteromedial contralateral (y algunas al homolateral) del tálamo y será encargado de la sensibilidad profunda y el núcleo espinal del trigémino que recibe fibras aferentes sobre todo térmico-dolorosas, proyectándose principalmente hacia los núcleos talámicos posteriores contralaterales y núcleos intralaminares (homolaterales y contralaterales), y de allí a la corteza.

FIBRAS MOTORAS

El núcleo está en la protuberancia y la raíz motora se une al nervio maxilar inferior para inervar a los músculos masticadores.

NUCLEOS DEL NERVIO TRIGEMINO
(en un corte frontal de la protuberancia)

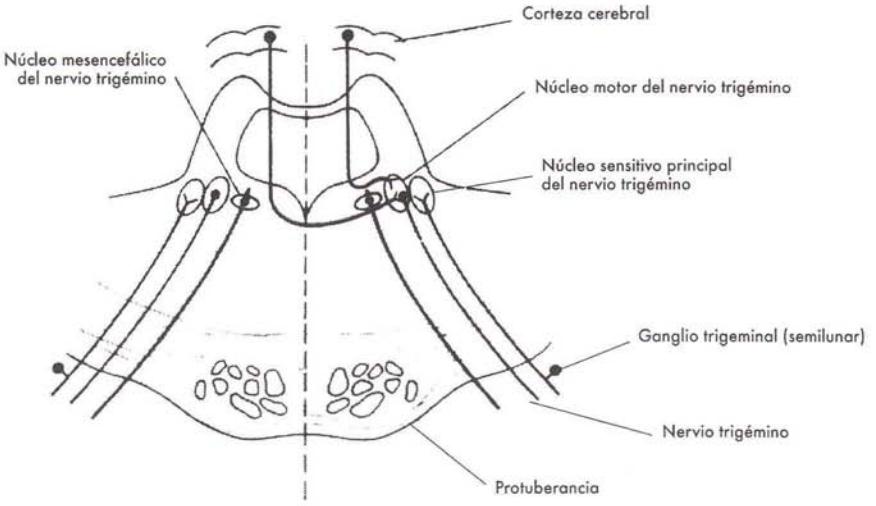

NUCLEOS DEL NERVIO TRIGEMINO
(en el tronco del encéfalo y sus conexiones centrales)

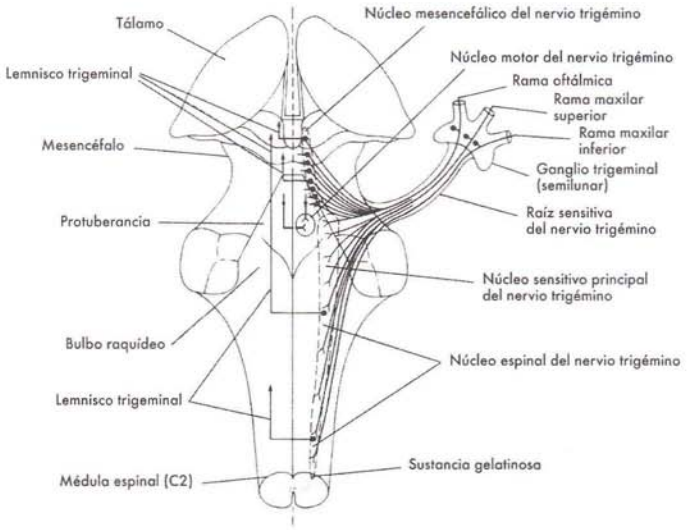

TIPOS DE LESION

En el tronco o nervio: Hipoestesia global con anestesia corneal precoz.

En médula: Cuando se afecta el núcleo espinal del trigémino, aparece hipoestesia disociada, pérdida de la sensibilidad dolorosa, conservándose la sensibilidad táctil.

Si se afecta la porción motora (núcleo o nervio maxilar inferior): Parálisis de los músculos masticadores con desviación del maxilar inferior hacia el lado afectado (al abrir la boca).

DISTRIBUCION DEL NERVIO TRIGEMINO

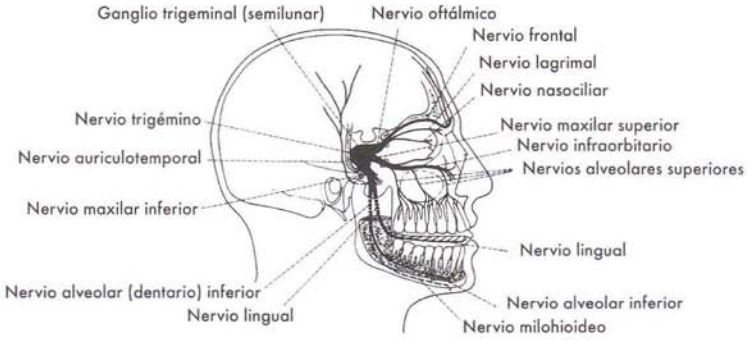

NERVIO MOTOR OCULAR EXTERNO (VI PAR)

Nace en la protuberancia (debajo del IV ventrículo), emerge por el surco bulboprotuberencial y penetra en el seno cavernoso, terminando en el músculo recto externo.

NUCLEO DEL NERVIO ABDUCENS Y SUS CONEXIONES LATERALES

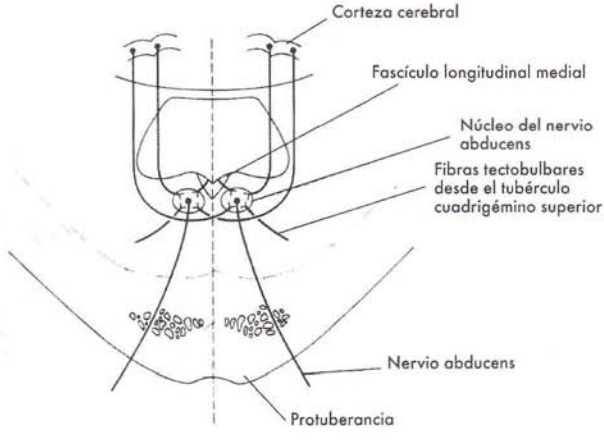

TIPOS DE LESION

Tanto en el tronco como en el nervio: Estrabismo convergente y diplopía por incapacidad para mover el ojo hacia fuera.

Su causa más frecuente es la patología isquémica del nervio, procesos que compriman el seno cavernoso, mononeuritis diabética, etc.

La mirada en las distintas direcciones implica una coordinación de ambos ojos, cuyos centros de integración se localizan en la formación reticular del tronco:

- A nivel de la protuberancia: Para los movimientos horizontales;
- A nivel del mesencéfalo: Para los movimientos verticales, con control supranuclear en corteza frontal y occipital.

- LESION HEMISFERICA (lóbulo frontal u occipital) puede producir parálisis de la mirada coordinada, con desviación de ambos ojos y la cabeza hacia el lado de la lesión cerebral (contrario al de la hemiplejía).

- LESION DE LA PROTUBERANCIA, puede dar oftalmoplejía internuclear: Imposibilidad de aducción y nistagmus del ojo homolateral a la lesión o desviación de ambos ojos hacia el lado contrario a la lesión (por incapacidad de girar la mirada hacia el lado lesionado).
- LESION MESENCEFALICA, puede producir una parálisis de la mirada hacia arriba, con ojos desviados hacia abajo.

DISTRIBUCION DEL NERVIO MOTOR OCULAR EXTERNO

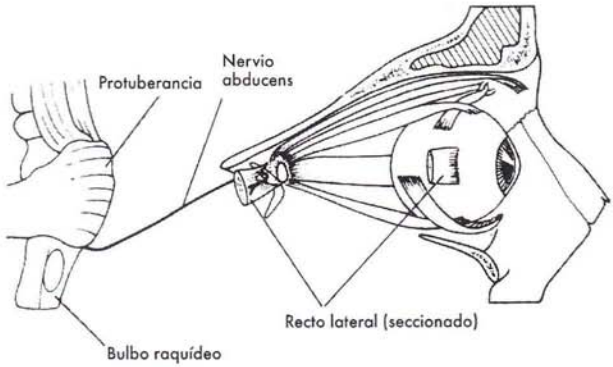

DIAGRAMA DE LA ACCION DE LOS MUSCULOS OCULARES

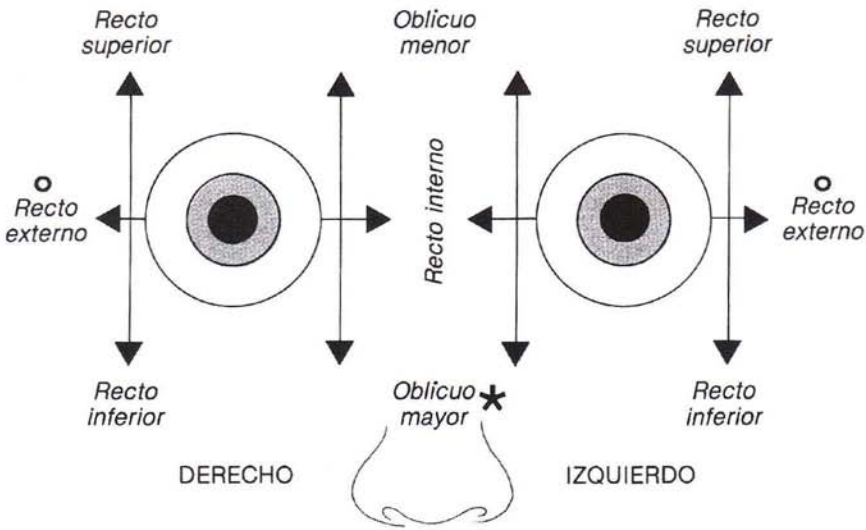

O Inervado por N. Motor ocular externo (VI par)

** Inervado por N. Patético (IV par)*

El resto de los músculos están inervados por el N. Motor ocular común (III par)

NERVIO FACIAL (VII PAR)

Emerge del surco bulboprotuberencial junto al nervio intermediario de Wrinsberg, el cual tiene una función sensitiva (sensibilidad profunda facial y en el gusto las 2/3 anteriores de la lengua). Penetra en conducto auditivo interno y por el acueducto de Falopio (o canal facial) atraviesa el peñasco del hueso temporal, saliendo a través del agujero estilo-mastoideo y de allí hacia sus diferentes inervaciones.

NUCLEOS DEL NERVIO FACIAL Y SUS CONEXIONES CENTRALES

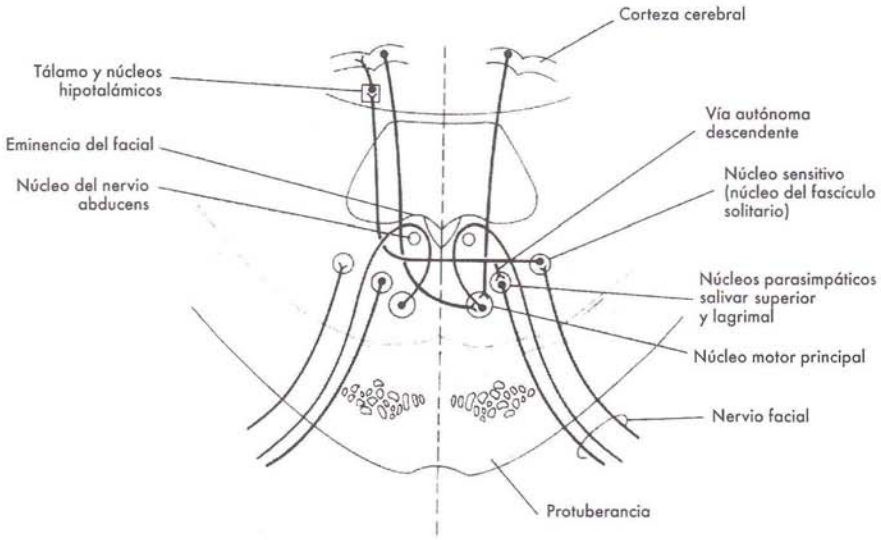

Su núcleo motor situado en la protuberancia se subdivide en:

Núcleo facial superior, que controla músculos faciales superiores y que recibe inervación supranuclear de la corteza de ambos hemisferios, por ello no se afectan en lesiones de la corteza o sus vías.

Núcleo facial inferior, que controla músculos faciales inferiores y que sólo recibe inervación supranuclear de la corteza contralateral, por lo que frecuentemente aparecen afectados en lesiones hemisféricas.

DISTRIBUCION DEL NERVIO FACIAL

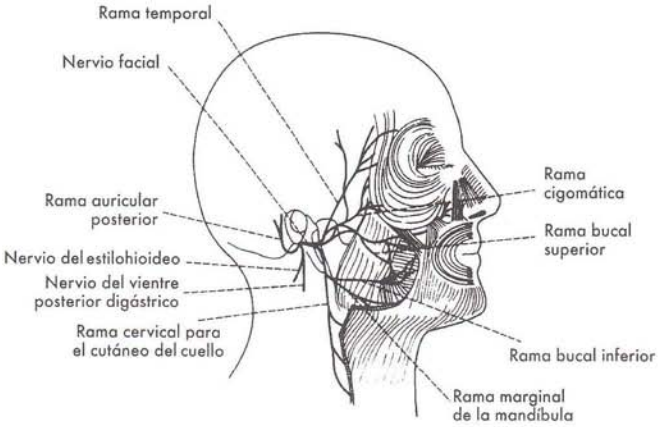

TIPOS DE LESION

Parálisis facial periférica: Afectación de la musculatura facial superior e inferior.

Parálisis facial nuclear: Asociada a hemiplejía contralateral (en síndromes alternos) y a veces con afectación del VI par.

Parálisis facial supranuclear: Respetando músculos frontales (debido a la inervación cortical bilateral) y asociada a hemiplejía espástica contralateral a la lesión.

RAMAS DEL NERVIO FACIAL EN LA PORCION PETROSA DEL HUESO TEMPORAL

(las fibras gustativas se muestran en blanco. También se muestra el nervio glosofaríngeo)

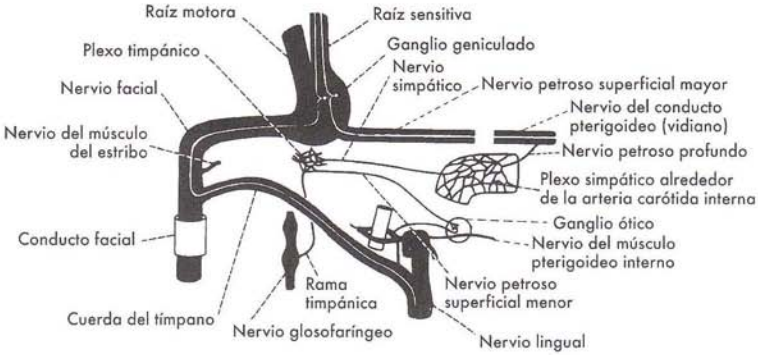

NERVIO ESTATO-ACUSTICO (VIII PAR)

Se compone de dos partes bien diferenciadas: VESTIBULAR Y COCLEAR

VESTIBULAR

Sus núcleos (en bulbo) tienen vías eferentes propias hacia múltiples estructuras (como cerebelo, núcleos oculomotores, tálamo, corteza y motoneuronas espinales). Sale de esta zona (junto al acústico) tras atravesar el ángulo pontocerebeloso, hacia el conducto auditivo interno, donde las células bipolares forman el ganglio vestibular (formando un ensanchamiento en el mismo conducto auditivo interno) y cuyas prolongaciones periféricas terminan en las ampollas de los canales semicirculares y otolitos del sáculo y utrículo (en el laberinto).

NUCLEOS DEL NERVIO VESTIBULAR Y SUS CONEXIONES CENTRALES

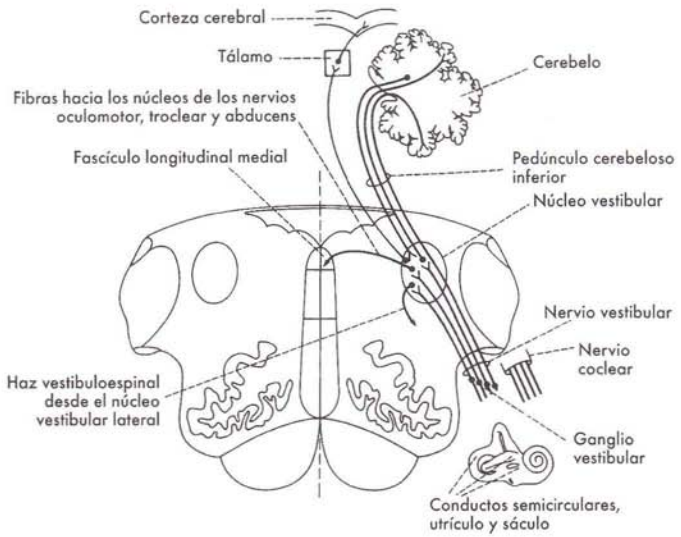

TIPOS DE LESION

Lesiones laberínticas periféricas: Vértigo rotatorio y nistagmo horizontal-rotatorio (con componente rápido que bate hacia el lado sano).

Lesiones centrales: Con vértigo impreciso y nistagmo rotatorio puro o vertical.

COCLEAR

Sus núcleos están localizados en el pedúnculo cerebeloso inferior, proyectándose en la corteza (circunvoluciones temporales) de ambos hemisferios.

Sus cuerpos celulares (células bipolares) están en el ganglio espiral de la cóclea, cuyas prolongaciones periféricas conducen los impulsos auditivos desde el neuroepitelio especializado (órgano de Corti) del oído interno. De allí parten las fibras que formarán el nervio auditivo, que, unido al vestibular, penetra en la cavidad craneal a través del conducto auditivo interno, llegando al tronco por el surco bulboprotuberencial.

TIPOS DE LESION

Lesiones endococleares: Con acúfenos e hipoacusia de percepción, presentando fenómenos de reclutamiento (aumento anormalmente rápido de la sonoridad percibida por el paciente cuando el estímulo sonoro se eleva gradualmente en pruebas de audiometría), generalmente asociados a síndrome vestibular periférico.

Lesiones retrococleares: Por afectación del nervio coclear en su trayecto intrapetroso o en la fosa posterior con hipoacusia de percepción (sin reclutamiento) y asociada a lesiones de otros nervios vecinos.

DISTRIBUCION DEL NERVIO VESTIBULOCOCLEAR

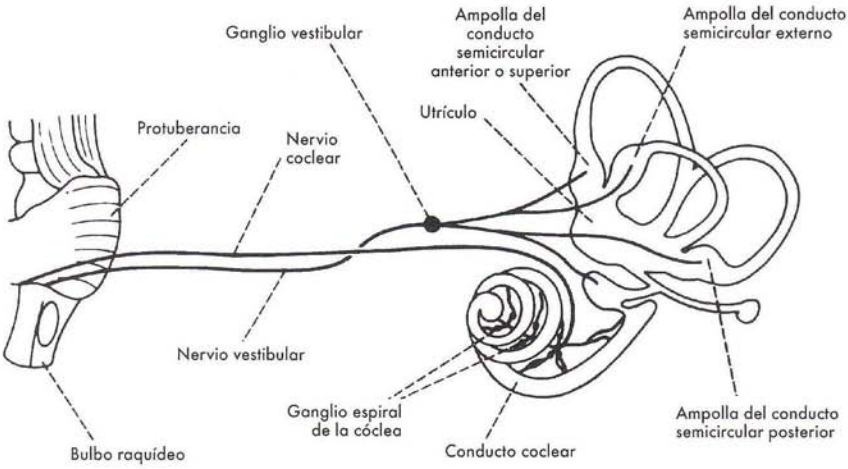

NERVIO GLOSOFARINGEO (IX PAR)

Íntimamente relacionado (anatómica y funcionalmente) con el neumogástrico, compartiendo núcleos de origen común, nace en el bulbo y sale del cráneo por el agujero rasgado posterior con fibras sensitivas (para amígdala y faringe), gustativas (1/3 posterior de la lengua) y motor (elevador de la faringe).

RECORRIDO DEL NERVIO GLOSOFARINGEO

El nervio glosofaríngeo sale de la superficie anterolateral de la parte superior del bulbo raquídeo en forma de una serie de raicillas en un surco entre la oliva y el pedúnculo cerebeloso inferior (ver dibujo). Se dirige hacia afuera en la fosa craneal posterior y abandona el cráneo a través del agujero rasgado posterior (agujero yugular). Los ganglios sensitivos superior e inferior del glosofaríngeo están ubicados aquí sobre el nervio. Luego el nervio desciende a través de la porción superior del cuello acompañado por la vena yugular interna y la arteria carótida interna para alcanzar el borde posterior del músculo estilofaríngeo, que inerva. El nervio luego se dirige hacia adelante entre los músculos constrictores superior y medio de la faringe para dar ramas sensitivas a la membrana mucosa de la faringe y el tercio posterior de la lengua.

NUCLEOS DEL NERVIO GLOSOFARINGEO Y SUS CONEXIONES CENTRALES

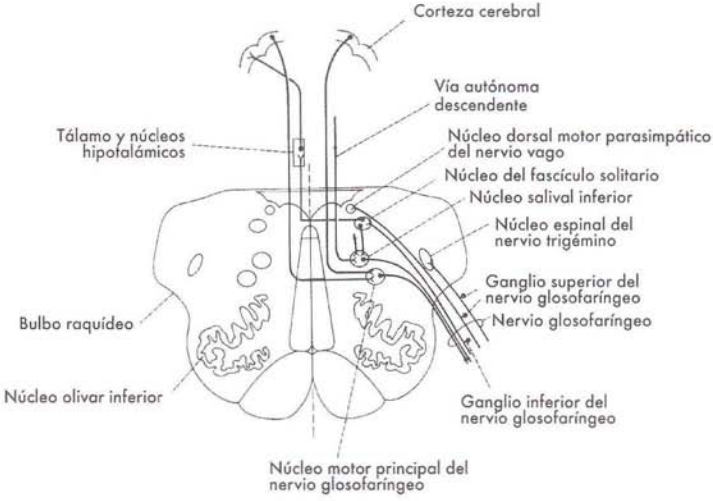

TIPOS DE LESION

Lesión periférica: Con hipostesia de amígdala, velo del paladar y faringe (abolición unilateral del reflejo nauseoso), ageusia (de 1/3 posterior de la lengua) y alteración de la deglución.

Lesión supranuclear: Lesión bilateral con trastornos de la deglución y asociado a otros síntomas del síndrome seudobulbar.

DISTRIBUCION DEL NERVIO GLOSOFARINGEO

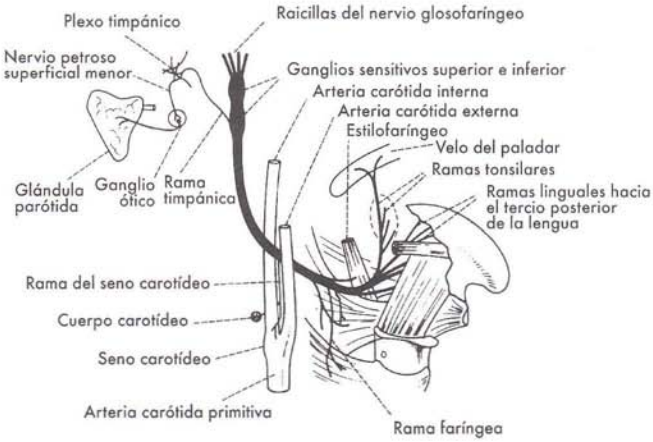

<u>*NERVIO NEUMOGASTRICO O VAGO (X PAR)*</u>

Se diferencian tres núcleos bulbares:

Nervio ambiguo: Del que salen fibras destinadas a músculos del velo, faringe y laringe.

Nervio Dorsal del vago: Origen de fibras viscerales eferentes.

Nervio solitario: Recibe aferencias de origen visceral.

RECORRIDO DEL NERVIO VAGO

El nervio vago sale por la superficie anterolateral de la parte superior del bulbo raquídeo como una serie de raicillas en un surco entre la oliva y el pedúnculo cerebeloso inferior. El nervio se dirige hacia afuera a través de la fosa craneal posterior y abandona el cráneo a través del agujero rasgado posterior. El nervio vago posee dos ganglios sensitivos, un **ganglio**

superior redondeado, ubicado sobre el nervio dentro del agujero rasgado posterior y un **ganglio inferior** cilíndrico, que se ubica sobre el nervio justo por debajo del agujero. Por debajo del ganglio inferior, la raíz craneal del nervio accesorio se une al nervio vago y se distribuye principalmente en sus ramas faríngea y laríngea recurrente.

El nervio vago desciende verticalmente en el cuello dentro de la vaina carotídea con la vena yugular interna y las arterias carótida interna y primitiva.

El **nervio vago derecho** ingresa al tórax y se dirige hacia atrás hasta el hilio del pulmón derecho contribuyendo a formar el plexo pulmonar. Luego se dirige hacia la superficie posterior del esófago y contribuye al plexo esofágico. Entra al abdomen a través de la abertura esofágica del diafragma. El tronco posterior del vago (nombre que recibe en la actualidad el vago derecho) se distribuye en la superficie posterior del estómago y por una gran rama celíaca en el duodeno, hígado, riñones e intestinos delgado y grueso hasta el tercio distal del colon transverso. Esta amplia distribución se logra a través de los plexos celíaco, mesentérico superior y renal.

El **nervio vago izquierdo** entra al tórax y cruza el lado izquierdo del cayado aórtico y desciende por detrás del hilio del pulmón izquierdo, contribuyendo a formar el plexo pulmonar. El vago izquierdo desciende luego sobre la superficie anterior del esófago y contribuye a formar el plexo esofágico. Entra en el abdomen a través de la abertura esofágica del diafragma. El tronco anterior del vago (nombre que recibe en la actualidad el vago izquierdo) se divide en varias ramas, que se distribuyen en el estómago, hígado, parte superior del duodeno y cabeza del páncreas.

NUCLEOS DEL NERVIO VAGO Y SUS CONEXIONES CENTRALES

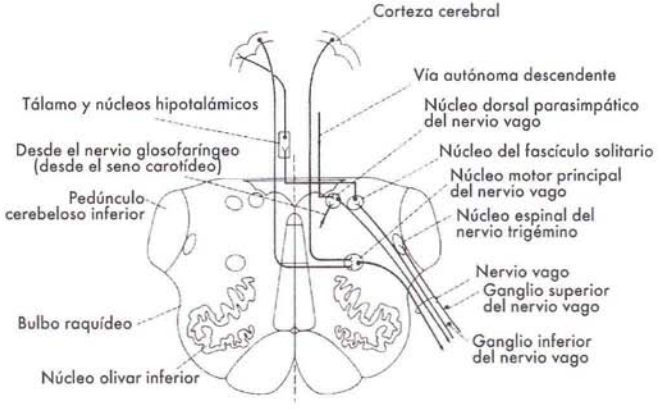

TIPOS DE LESION

Lesión periférica con parálisis de un hemivelo (signo de la cortina) y laringe (voz bitonal).

Lesión nuclear o supranuclear (bilateral): Trastorno de la deglución y fonación.

DISTRIBUCION DEL NERVIO VAGO

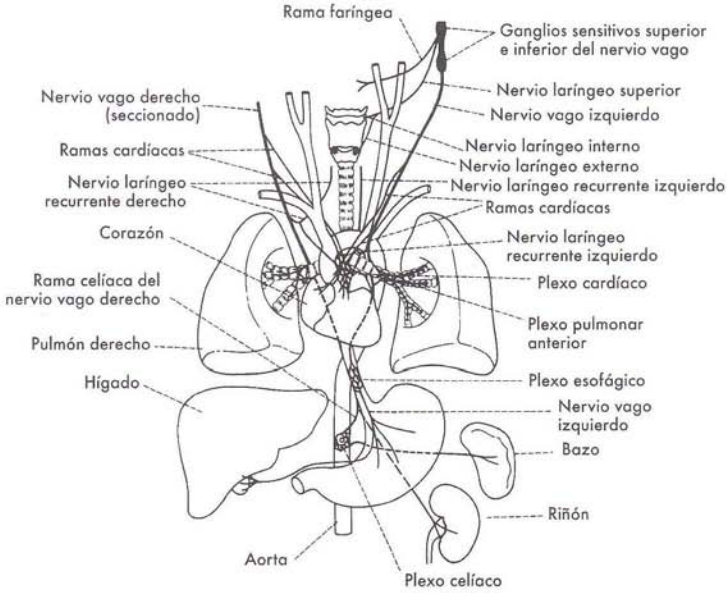

NERVIO ESPINAL (XI PAR)

Se diferencian dos raíces: Una de inicio bulbar con funciones vegetativas, otra de inicio medular que inerva a los músculos esternocleidomastoideo y trapecio.

Raíz (parte) craneal

La raíz craneal se forma a partir de los axones de células nerviosas del núcleo ambiguo. El núcleo recibe fibras corticonucleares desde ambos hemisferios cerebrales. Las fibras eferentes del núcleo salen desde la superficie anterior del bulbo raquídeo entre la oliva y el pedúnculo cerebeloso inferior. El nervio discurre lateralmente en la fosa craneal posterior y abandona el cráneo a través del agujero rasgado posterior. Las dos raíces se unen y abandonan el cráneo

por el agujero yugular. Luego las raíces se separan y la raíz craneal se une con el nervio vago y se distribuye a través de las ramas faríngea y laríngea recurrente para los músculos del paladar blando, faringe y laringe.

Raíz (parte) espinal

La raíz espinal se forma a partir de los axones de células nerviosas en el **núcleo espinal,** que se ubica en el asta gris anterior de la médula espinal en los cinco segmentos cervicales superiores. Se cree que el núcleo espinal recibe fibras corticoespinales desde ambos hemisferios cerebrales.

Las fibras nerviosas salen de la médula espinal a mitad de camino entre las raíces anteriores y posteriores de los nervios espinales cervicales. Las fibras forman un tronco nervioso que asciende hacia el cráneo a través del agujero occipital. La raíz espinal sigue hacia afuera y se une con la raíz craneal en el punto donde atraviesan el agujero rasgado posterior. Luego de una corta distancia, la parte espinal se separa de la raíz craneal, discurre hacia abajo y hacia afuera, y entra en la superficie profunda del músculo esternocleidomastoideo, al que inerva. Luego, el nervio cruza el triángulo posterior del cuello y pasa por debajo del músculo trapecio, al que inerva.

Por lo tanto, el nervio accesorio permite realizar los movimientos del paladar blando, faringe y laringe, y controla el movimiento de dos grandes músculos del cuello.

NUCLEOS CRANEAL Y ESPINAL DEL NERVIO ACCESORIO Y SUS CONEXIONES CENTRALES

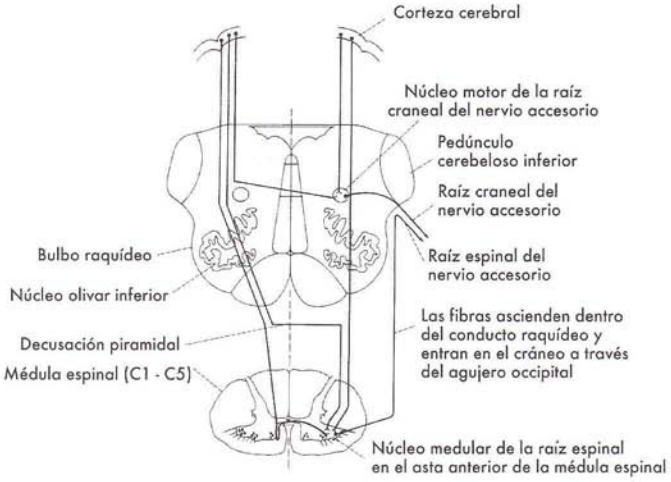

TIPOS DE LESION

Lesión periférica: Se debilita la rotación de la cabeza hacia el lado sano y descenso del hombro.

DISTRIBUCION DEL NERVIO ACCESORIO

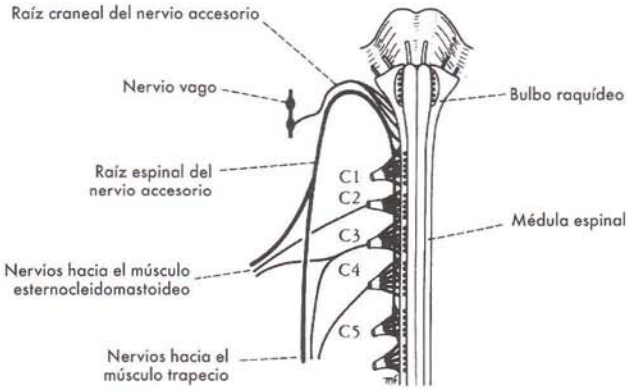

NERVIO HIPOGLOSO (XII PAR)

Es un nervio motor e inerva todos los músculos intrínsecos de la lengua y además los músculos estilogloso, hiogloso y geniogloso.

Núcleo del nervio hipogloso

El núcleo del nervio hipogloso se ubica cerca de la línea media, inmediatamente por debajo del piso de la parte inferior del cuarto ventrículo. Recibe fibras corticonucleares desde ambos hemisferios cerebrales. Sin embargo, las células responsables de la inervación del músculo geniogloso sólo reciben fibras corticonucleares del hemisferio cerebral opuesto.

Las fibras del nervio hipogloso se dirigen hacia adelante a través del bulbo raquídeo y salen como una serie de raicillas en el surco entre la pirámide y la oliva.

Recorrido del nervio hipogloso

Las fibras del nervio hipogloso salen sobre la superficie anterior del bulbo raquídeo entre la pirámide y la oliva. El nervio cruza la fosa craneal posterior y abandona el cráneo a través del agujero condíleo anterior (canal del hipogloso). El nervio se dirige hacia abajo y adelante en el cuello entre la arteria

carótida interna y la vena yugular interna hasta que alcanza el borde inferior del vientre posterior del músculo digástrico. Aquí, gira hacia adelante y cruza las arterias carótidas interna y externa y el asa de la arteria lingual. Se dirige a la profundidad del margen posterior del músculo milohioideo y se ubica sobre la superficie lateral del músculo hiogloso. Luego el nervio envía ramas para los músculos de la lengua.

En la parte superior de su recorrido, el nervio hipogloso se une con fibras C1 del plexo cervical.

Por lo tanto, el nervio hipogloso controla los movimientos y la forma de la lengua.

NUCLEO DEL NERVIO HIPOGLOSO Y SUS CONEXIONES CENTRALES

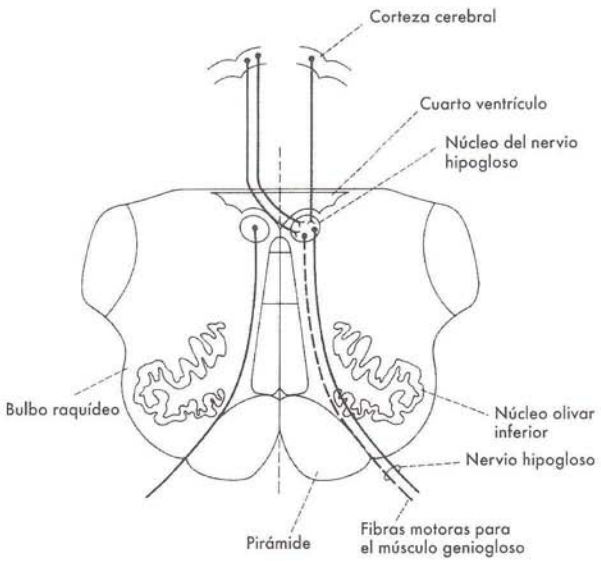

TIPOS DE LESION

Lesión periférica: Atrofia de la lengua unilateral o bilateralmente, como ocurre en la esclerosis lateral amiotrófica.

Lesión central: Desviación de la lengua hacia el lado afectado (sobre todo asociado a hemiplejías).

DISTRIBUCION DEL NERVIO HIPOGLOSO

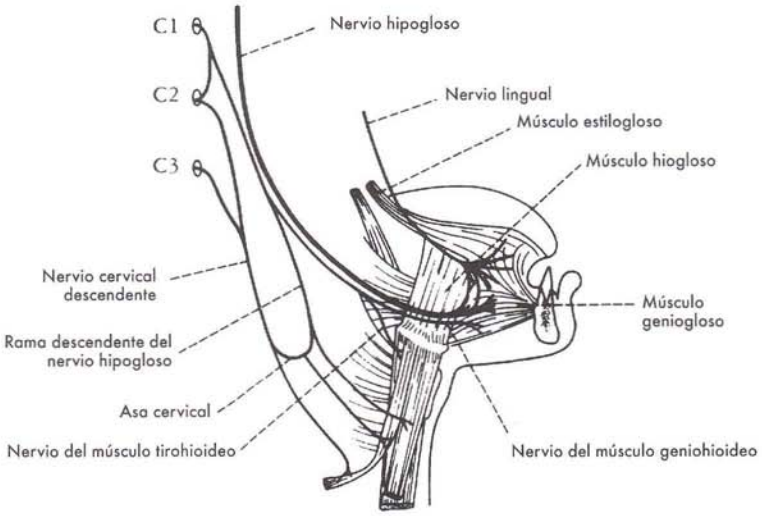

EXPLORACION DE PARES CRANEALES

El examen sistemático de los XII pares craneales es una parte importante del estudio de las lesiones craneales, dándonos una información sensitiva o mecánica funcional de sus núcleos, conexiones centrales o de neuronas motoras inferiores, que complementen el estudio anamnésico y palpatorio.

OLFATORIO

En el examen del nervio olfatorio se deben determinar las vías nasales, que estén despejadas, tapando una fosa y pidiendo al paciente que respire, además de comprobar la obstrucción o desviación del conducto con bastoncillos o varillas especializadas. También utilizaremos sustancias aromáticas fácilmente reconocibles (café, esencias de menta o tabaco) en cada fosa nasal por separado. Preguntaremos al paciente si puede oler algo, a continuación le pediremos que identifique el olor.

Debemos recordar que el sabor de los alimentos depende del sentido del olfato y no del gusto.

Golpes o fracturas de la fosa craneal anterior que afecten al etmoides y al frontal desplazando y modificando sus suturas como la lámina cribosa pueden alterar al nervio olfatorio así como catarros de vías altas, tumores, etc.

OPTICO

Preguntaremos al paciente qué cambios ha notado en su visión y exploraremos:

- ***La agudeza visual***, se estudia para la visión de cerca y de lejos.
  La visión de cerca se estudia pidiendo al paciente que lea una hoja de un libro con una medida estandar de letras, primero con un ojo y luego con el otro, con gafas o sin ellas.
  Para examinar la visión de lejos pediremos al paciente que lea una cartilla de Suellen a una distancia de 6 metros.

- ***Campimetría por confrontación;*** el terapeuta frente al paciente a una distancia de 30 a 40 cm le pide al paciente que se cubra el ojo derecho, cubriéndose él su ojo izquierdo y pidiéndole entonces que mire a la pupila del ojo

derecho del terapeuta. En esta situación se mueve un objeto en los cuatro puntos cardinales formando un cerco alrededor de la periferia del campo de visión, preguntaremos al paciente si puede verlo.

La extensión de su campo visual se compara con el campo del terapeuta normal. Se estudia el otro ojo.

Las lesiones de la vía óptica pueden tener muchas causas patológicas. Los tumores en expansión del encéfalo y estructuras vecinas como la glándula hipófisis y las meninges y los accidentes cerebrovasculares son comúnmente responsables. Los efectos más difusos sobre la visión ocurren cuando las fibras nerviosas de la vía visual están muy densamente apretadas como en el nervio óptico o la cintilla óptica.

DEFECTOS DE CAMPOS VISUALES ASOCIADOS CON LESIONES DE LAS VIAS OPTICAS

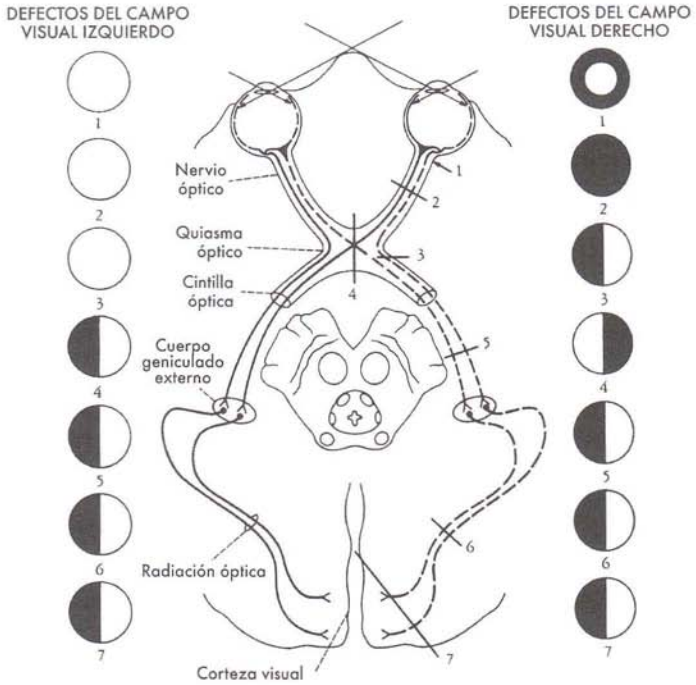

1. ceguera circunferencial derecha debida a neuritis retrobulbar; 2. ceguera total del ojo derecho debida a sección del nervio óptico derecho; 3. hemianopsia nasal derecha debida a una lesión parcial del lado derecho del quiasma; 4. hemianopsia bitemporal debida a lesión completa del quiasma óptico; 5. hemianopsia temporal izquierda y hemianopsia nasal derecha debidas a lesión de la cintilla óptica derecha; 6. hemianopsia temporal izquierda y nasal derecha debida a lesión de la radiación óptica derecha; 7. hemianopsia temporal izquierda y nasal derecha debida a lesión de la corteza visual derecha.

- ***Oftalmoscopia***, se examina el fondo de ojo con un oftalmoscopio, pidiendo al paciente que mire un objeto alejado. Cuando se examina el ojo derecho, el terapeuta debe usar su ojo derecho y sostener el oftalmoscopio con su mano derecha. El fondo de ojo se examina sistemáticamente, mirando primero la papila, luego la retina, después los vasos sanguíneos y finalmente la mácula.

LA PAPILA
Tiene un color rosado cremoso y el borde externo se ve claramente. El centro de la papila es más pálido y está excavado.

LA RETINA
Es de color rojo rosado y no debe de haber hemorragias ni exudado.

LOS VASOS SANGUINEOS
Deben consistir en cuatro arterias principales con sus venas acompañantes. Deben examinarse con todo cuidado los entrecruzamientos arteriovenosos. Las venas no pueden estar indentadas por las arterias.

LA MACULA
Se pide al paciente que mire directamente hacia la luz del oftalmoscopio; se tiene que ver ligeramente más oscura que la retina circundante.

OCULOMOTORES

Los nervios motor ocular común, patético y motor ocular externo inervan los músculos que mueven el globo ocular. Se suelen examinar al mismo tiempo.

EXPLORACION DE MOVIMIENTOS OCULARES

Para el examen de los músculos extraoculares se fija la cabeza del paciente y se le pide que mueva los ojos de derecha a izquierda, hacia arriba y abajo, lo más lejos posible en cada dirección. Luego se le pide que mire hacia arriba y afuera, arriba y adentro, abajo y adentro y abajo y afuera.

REFLEJOS PUPILARES

Se examinan las reacciones pupilares probando la respuesta miótica al acercar la luz y la acomodación, comprobando la respuesta pupilar al acercar un objeto a la visión (miosis) y al alejarlo.

LESIONES DEL NERVIO MOTOR OCULAR COMUN

El ojo en reposo mira hacia afuera (estrabismo externo). El paciente ve doble (diplopía) y hay caída del párpado superior. Su pupila está ampliamente dilatada y la acomodación del ojo está paralizada.

Las lesiones incompletas (mecánicas) del nervio motor ocular común son más frecuentes y pueden respetar los músculos extraoculares con pérdida selectiva de la inervación autónoma del esfínter de la pupila y el músculo ciliar (oftalmoplejía interna). Cuando se respeta el esfínter de la pupila y el músculo ciliar con parálisis de los músculos extraoculares se denomina oftalmoplejía externa.

Las causas más comunes son la diabetes, inflamaciones, traumatismos, aneurisma o tumor.

LESIONES DEL NERVIO TROCLEAR

Visión doble al mirar hacia abajo. El ojo en reposo tiende a girar hacia adentro y abajo.

LESIONES DEL NERVIO MOTOR OCULAR EXTERNO

El paciente mira hacia adelante y no puede girar el ojo hacia afuera y refiere estrabismo interno.

TRIGEMINO

Visualización de la expresión facial al enseñar los dientes, cerrar fuerte los ojos y fruncir el ceño, valorando los déficits motores. Cerrar fuertemente la boca comprobando la debilidad de los maseteros para abrir y cerrar la boca.

La función sensitiva puede estudiarse usando un algodón y un alfiler en cada área del rostro inervada por las ramas del nervio.

FACIAL

La parálisis facial periférica afecta prácticamente por igual a la musculatura del facial superior e inferior, dando lugar a los siguientes signos:

FACIAL SUPERIOR

- Desaparición de las arrugas del lado paralizado.
- Disminución o ausencia de parpadeo en el ojo del lado afectado.
- El cierre del ojo es imposible (parálisis del orbicular de los párpados).
- El globo ocular se dirige hacia arriba y algo hacia adentro al intentar cerrar los ojos (signo de Bell).
- Eversión del párpado inferior con el consiguiente fallo de drenaje de las lágrimas, originándose lagrimeo del ojo.

FACIAL INFERIOR

- Descenso de la comisura bucal.
- La boca se desvía hacia el lado sano.
- Al enseñar los dientes no eleva la comisura bucal del lado paralizado.
- Imposibilidad o dificultad para silbar e hinchar los carrillos.

ESTATOACUSTICO

El nervio estatoacústico inerva el sáculo y el utrículo que son sensibles a cambios estáticos afectando al equilibrio; los conductos semicirculares que son sensibles a cambios del equilibrio dinámico (rama vestibular) y el caracol, que es sensible al sonido (rama coclear).

RAMA COCLEAR

Las alteraciones de la función coclear se manifiestan clínicamente como sordera y acúfenos. Estudiaremos la capacidad del paciente para oír una voz o un diapasón que vibra; estudiándose cada oído por separado.

Comprobaremos si hay hipoacusia: Frotar los dedos cerca del pabellón auditivo y diferenciar si es perceptiva (también llamada neurógena o sensitiva) o de transmisión con:

Prueba de Rinnie:

Se coloca un diapasón en el mastoides y al dejar de sentirlo, comprobar si aún puede oír el zumbido por vía aérea como ocurre en la normalidad y en la hipoacusia neurógena, siendo la conducción aérea superior a la ósea mientras que en la hipoacusia de transmisión ocurre lo contrario; la conducción ósea es superior a la aérea.

Prueba de Weber:

Se le pide al paciente que tape el oído de un lado con la mano, se sitúa el diapasón en el vértex. En condiciones normales, se transmite más el sonido por el oído voluntariamente ocluído. En la hipoacusia de transmisión el diapasón es referido en el oído enfermo.

Se puede completar con una audiometría instrumental.

RAMA VESTIBULAR

La función vestibular puede investigarse con pruebas calóricas en el conducto auditivo externo, aumentando o disminuyendo la temperatura, estimulando el nervio vestibular.

Las alteraciones incluyen el vértigo y el nistagmo. El nistagmo vestibular es una oscilación rítmica incontrolable de los ojos y la fase rápida se aleja del lado de la lesión. Esencialmente el nistagmo es una alteración del control reflejo de los músculos extraoculares.

Para comprobar la presencia de nistagmus y sus características (horizontal, vertical o rotatorio), se le pide al paciente que siga un objeto con la mirada, manteniendo la cabeza fija, a izquierda, derecha, arriba, abajo y acercándolo a la línea central. En algunos casos se puede provocar con la maniobra de Barany: Estando el paciente sentado, pasar a la posición de decúbito supino girando a la vez la cabeza.

Prueba de los índices extendidos:

Se efectúa con los ojos cerrados y los índices del paciente y terapeuta extendidos y enfrentados comprobando si desvía uno o ambos dedos hacia uno u otro lado de manera constante.

Prueba de estimulación:

Al introducir agua fría en el conducto auditivo, en condiciones normales tiene que aparecer nistagmo con componente rápido hacia el lado opuesto.

GLOSOFARINGEO

La integridad de este nervio puede evaluarse comprobando la sensibilidad de la faringe y tercio posterior de la lengua donde exploraremos la percepción gustativa. Las lesiones aisladas del nervio glosofaríngeo son raras por lo que lo exploraremos asociado al nervio vago.

NEUMOGASTRICO O VAGO

El nervio vago inerva muchos órganos importantes, pero el examen va dirigido al estudio de la función de las ramas para la faringe, paladar blando y laringe. El

reflejo faríngeo o ***reflejo nauseoso*** puede estudiarse tocando la pared lateral de la faringe con una espátula. Esto debe provocar inmediatamente náuseas; es decir, los músculos faríngeos se contraen. Las lesiones unilaterales del vago muestran un reflejo nauseoso disminuido o ausente de ese lado.

La inervación del paladar blando puede estudiarse pidiendo al paciente que diga ¡Ah!. Normalmente, el paladar blando se eleva y la úvula tiene que elevarse en línea recta. Si hay una lesión unilateral se desviará (signo de la cortina).

Comprobar trastornos del habla (disfonía, disartría, ronquera) como síntomas de afectación del nervio vago.

ESPINAL

El nervio accesorio inerva los músculos esternocleidomastoideo y trapecio por medio de la raíz espinal por lo que comprobaremos la potencia muscular del trapecio (al encoger los hombros contra resistencia) y del esternocleidomastoideo (al girar la cabeza contra resistencia).

HIPOGLOSO

El nervio hipogloso inerva los músculos intrínsecos de la lengua y los músculos estilogloso, hiogloso y geniogloso. Para examinar la integridad del nervio se pide al paciente que saque la lengua; si hay una lesión de la neurona motora inferior, se observa que la lengua se desvía hacia el lado paralizado. Puede ser más pequeña del lado de la lesión debido a atrofia muscular y la atrofia puede estar precedida o acompañada de fasciculaciones.

5

DIAGNOSTICO

DIAGNOSTICO

El osteópata, para poder comprender las perturbaciones sufridas por el paciente y poder tratarlas, debe proceder a un detallado examen que le permita evaluar el problema de salud, con el fin de poder encontrar las causas de la enfermedad.

EL INTERROGATORIO ANAMNESIS

Es la primera parte del balance osteopático y consiste en revisar todo lo que pueda ayudar a descubrir las causas de las perturbaciones. El interrogatorio debe de ser sistemático, sin dejar escapar ningún detalle importante, insistiendo sobre las relaciones de causa y efecto; sobre la cronología de instalación de los problemas.

Debe ser un diálogo personalizado, dejando hablar al paciente para que nos cuente el motivo de su visita. Después, el osteópata comenta los elementos que le parecen interesantes, haciendo las preguntas precisas:

- Antecedentes personales (enfermedades, operaciones, etc.).
- Antecedentes familiares.
- Profesión (posturas, esfuerzos, etc.).
- Alimentación (calidad, cantidad, ritmo, combinaciones).
- Si viene diagnosticado y tratamientos anteriores.
- Las perturbaciones a nivel de la cabeza y de los órganos de los sentidos que nos orientan hacia un problema craneal y cervical: Ojos, nariz, garganta, orejas, dientes, vértigos, ruidos, chasquidos a nivel de la A.T.M.
- La actividad física (¿práctica deportes?).
- Las perturbaciones de la esfera cerebral: Memoria, concentración, dificultades escolares, perturbaciones del lenguaje (pensar siempre en un problema auditivo y mandar un diagnóstico complementario audio-psico-fonológico); los problemas psicológicos actuales así como las carencias afectivas de la pequeña infancia serán subrayadas.
- El sueño (largo, calidad).

- Los dolores de la columna vertebral, las extremidades (topografía, frecuencias).
- El carácter estacional (sensibilidad a los cambios metereológicos).
- Perturbaciones endocrinas: Hipófisis, tiroides, paratiroides, páncreas, ovarios, testículos.

LA OBSERVACION

La forma de la cabeza, de la cara y del cuerpo (o perfil morfo-osteopático) revela el funcionamiento general. Los huesos de la cara y del cráneo son modelados por las presiones y las tracciones ejercidas por el peso de una parte y por los músculos del cuello, de la cabeza y de la mímica.

La posición del cráneo en el espacio condiciona las adaptaciones vertebrales que constituyen el elemento principal del esquema corporal. La forma y la función están íntimamente ligadas a nivel del aspecto general del cuerpo y del modelo de la cara y de la cabeza.

Esquemáticamente, podemos dividir la cara en tres zonas:

LA SUPERIOR

Comprende la frente y las cejas; permite apreciar la forma del hueso frontal y sería, para algunos, un estado de los órganos:

a) Digestión:

- Problemas del apetito, la bulimia o su contrario, la anorexia.
- Perturbaciones gástricas, dispepsia, aerofagia, acidez, espasmos de Estómago.
- Perturbaciones relacionadas con el hígado y la vesícula biliar (boca amarga, pesadez, náuseas).
- Perturbaciones relacionadas con el páncreas: Boca azucarada, hiperglucemia.
- Intestinales: Colitis, constipación, estreñimiento.

b) La circulación arterial, venosa y linfática: Sus relaciones con la posición de trabajo, el parto, perturbaciones ginecológicas.

c) La respiración: Nariz, garganta, bronquios y alergias.

d) ***La piel:*** Parte del cuerpo que pone al hombre en contacto con el medio externo y es del mismo origen embriológico que el sistema nervioso (relacionarla con el sistema nervioso).

e) ***Perturbaciones genitourinarias*** (cistitis, esterilidad).

f) ***Indice reflejo del intelecto.*** Para la osteopatía, la asimetría indica un estado de extensión o flexión craneana.

LA MEDIANA

Nos orienta sobre las asimetrías de la cara (orejas, ojos, nariz, boca), revelando una lesión craneana en torsión o flexión lateral, rotación.

LA INFERIOR

Es la zona vegetativa: Corresponde al maxilar inferior. Influye en el equilibrio del cráneo y de la columna cervical y hace el papel de balanceo en la marcha.

Este examen nos orienta sobre la constitución del paciente.

EJEMPLOS DE LESIONES CRANEANAS

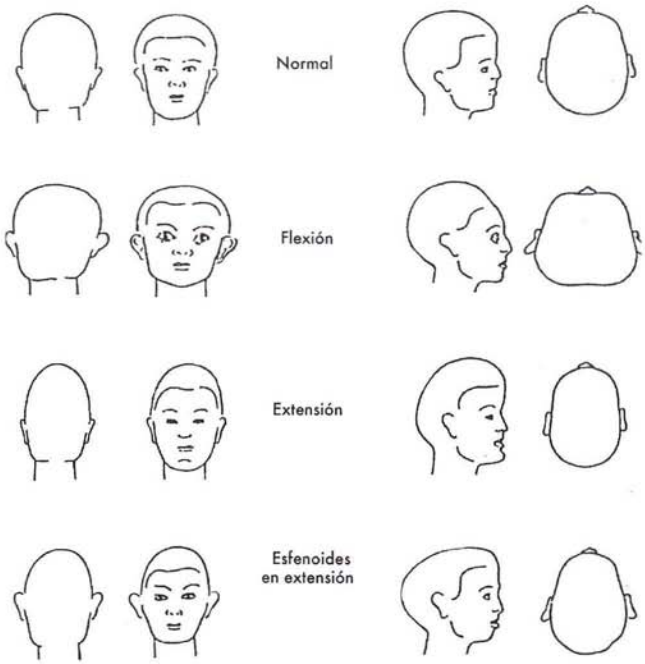

La forma del cráneo y de la cara está determinada por la posición de diversos huesos.

Ejemplo de lesión craneana: Tensión lateral izda. del esfenoides (vista desde arriba, cráneo abierto).

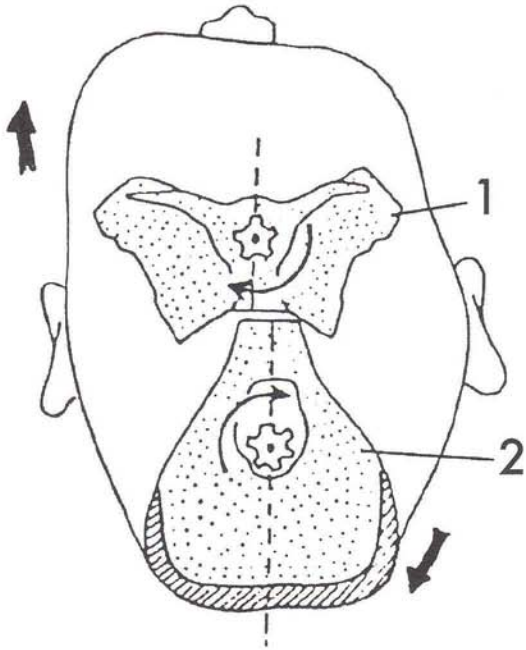

1.- Esfenoides

2.- Occipucio

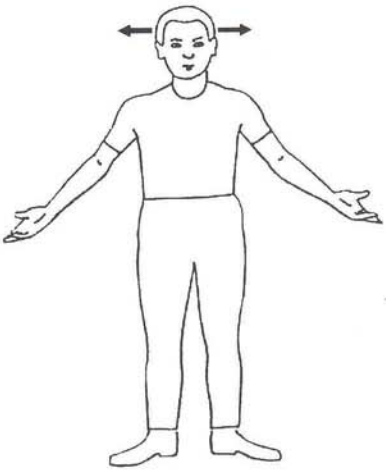

El sujeto, en flexión craneana, está dilatado: Sus miembros están en rotación hacia el exterior.

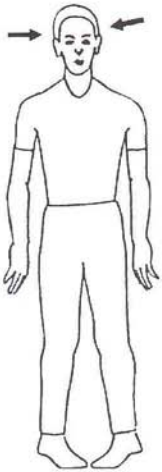

El sujeto en extensión craneana, está retractado: Sus miembros están en rotación interna.

6

PALPACION

LA PALPACION

Ha de ser suave, y no molestar al paciente.

El practicante debe ser lo más pasivo posible. Al principio se debe trabajar con los ojos cerrados para concentrarse mejor.

Se debe aceptar como real la información que os hayan transmitido vuestros sentidos. Al principio aceptar lo que os parece ser; una vez que hayáis desarrollado una cierta destreza, podréis criticar la información que llega a vuestro cerebro por medio de los sentidos.

No intentéis comprender racionalmente. Daos la oportunidad de aprender, relajaos y dejad hacer.

Al principio se deben palpar los movimientos más evidentes del cuerpo: Pulso cardiovascular, primero a nivel del radio, luego de la carótida. A continuación se palpa la actividad cardio-vásculo-respiratoria; después se palpa la cabeza.

El tacto no debe sobrepasar los 5 gramos.

Al empezar la palpación, la posición del terapeuta debe ser cómoda. Cerrad los ojos y sentid el pulso cardiovascular y la actividad respiratoria.

Mantened los ojos cerrados. Dejad mover las manos con el cráneo. Al cabo de cierto tiempo vais a tener la sensación de que vuestras manos efectúan un movimiento cada vez más amplio. Sentiréis cómo la cabeza, cuya forma cambia conjuntamente con la movilidad rítmica del sistema sacro-craneal, efectúa un ensanchamiento del diámetro transversal de todo el conjunto y un estrechamiento el diámetro antero-posterior en flexión e inverso en extensión.

FASE DE EXTENSION
Anterior

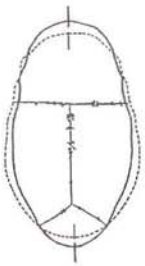

FASE DE FLEXION
Anterior

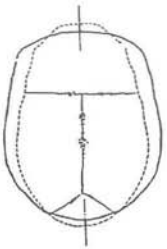

Es preferible para entrenarse, efectuar la palpación sobre uno mismo. Esto permite registrar nuestros propios movimientos para no confundirnos después con los del paciente.

PALPACION DE LA CABEZA

PALPACION DEL TORAX

PALPACION DE LAS RESTRICCIONES

La restricción es una falta de la movilidad normal fisiológica corporal. En general, las restricciones aparecen en el tejido conjuntivo o fascias.

Pueden resultar de una inflamación, de una adherencia, de una disfunción somática, traumática, psicosomática, etc.

Cuando una restricción se disipa o tiene una liberación, es decir, que se siente un reblandecimiento del obstáculo contra el cual la movilidad inherente luchaba, la resistencia disminuye y se produce una relajación palpable de los tejidos.

Una barrera resistente es un punto perceptible sobre el cual choca la movilidad corporal o hace un esfuerzo para pasar o no llega a pasar, en el ciclo de movilidad normal.

Unas restricciones a la movilidad y unas barreras de movilidad pueden ser rígidas o elásticas.

Unas barreras rígidas restrictivas son, de hecho, unos bloqueos óseos.

Unas barreras elásticas restrictivas son debidas a unas tensiones anormales membranosas, que a menudo, permiten que se realice el movimiento pero solicitando un mayor gasto de energía.

La respuesta del cuerpo entero al sistema sacro-craneal está basada en el concepto de una continuidad del tejido conjuntivo.

La movilidad corporal tiene relación con la fluctuación del L.C.R., el sistema nervioso que a su vez, influye sobre el tono de los tejidos del cuerpo.

El micromovimiento cráneo-sacro, permite evaluar con una precisión sorprendente las zonas de perturbación que traducen un sufrimiento de los tejidos.

La percepción de estos movimientos ínfimos, requiere del práctico osteópata una perfecta maestría, un estado de relajación física y mental, al mismo tiempo que una disponibilidad para ponerse a escuchar el cuerpo que quiere comprender y ayudar a curarse.

El terapeuta debe tener la impresión de actuar sobre un cubito de hielo que flota en el fondo de un vaso con muy poca agua; si nos pasamos de presión impedimos el movimiento del cubito de hielo sobre el agua, de igual forma bloquearíamos el movimiento craneal.

PALPACION GENERAL

D → 71

Se realiza para evaluar el estado general, comprobando la relación cráneo-sacra, movimiento del sacro y la sínfisis esfenobasilar (movimiento del occipital y del esfenoides), que son los directores de orquesta del resto de los huesos del cráneo, así como la palpación de la musculatura paravertebral, comprobando si hay alguna alteración en la columna vertebral.

Estos diagnósticos globales nos orientan sobre la posible lesión de una de las partes, para poder buscar las zonas relacionadas selectivamente.

PALPACION DE LA MOVILIDAD SINCRONICA ENTRE EL OCCIPUCIO Y EL SACRO

Paciente en decúbito lateral con las piernas flexionadas. El terapeuta a la espalda, coloca una mano en el occipital y otra en el sacro, comprobando si el movimiento está sincronizado entre el sacro y el cráneo.

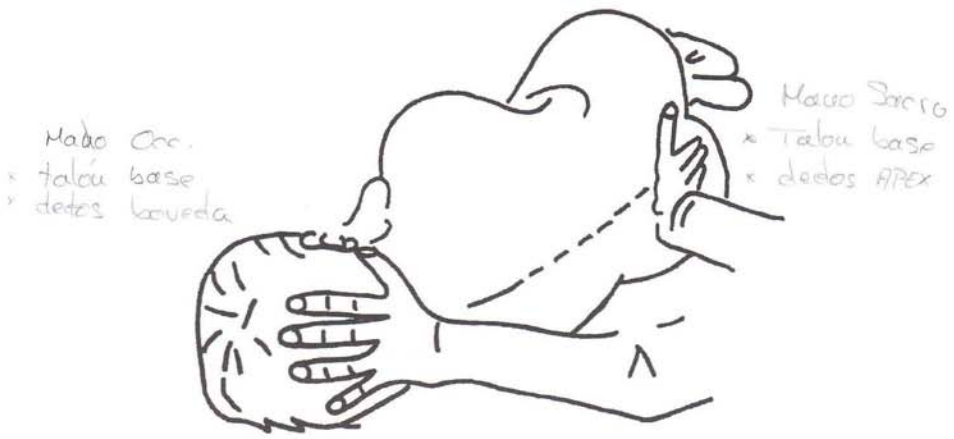

PALPACION DEL SACRO

Esta palpación se puede realizar en todos los planos (supino, prono, decúbito lateral). Consiste en situar una mano sobre el sacro con los dedos hacia la base y las eminencias tenares hacia el ápex; se sigue el comportamiento del sacro con la respiración, comprobando la posible lesión en flexión o extensión.

PALPACION EN PRONO

No debe rotar cabeza

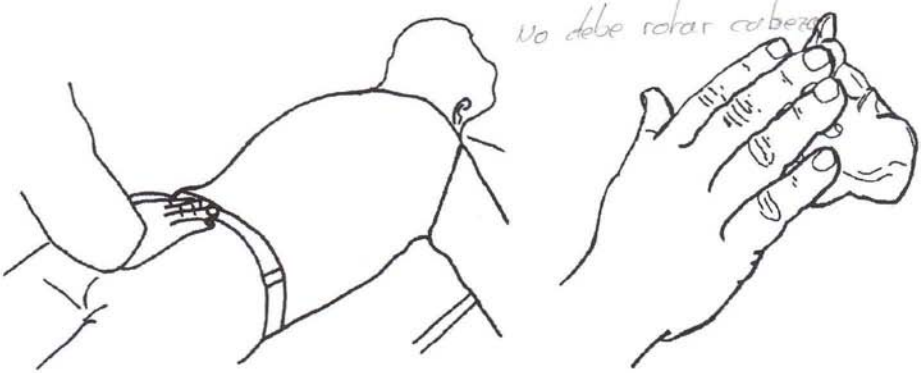

PALPACION EN SUPINO

Simetría postural



PALPACION EN DECUBITO LATERAL

Piernas rectas, y lateralido

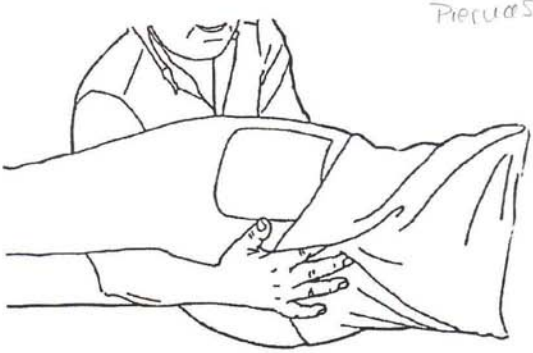

TEST DE MOVILIDAD DE LA SINFISIS ESFENOBASILAR

ACERCAMIENTO FRONTO-OCCIPITAL

Analisis en técnicas grales

Paciente en supino. El terapeuta al lado, con una mano coge el occipital y con el pulgar y los dedos medio y anular de la otra, atrapa el esfenoides, pasando a comprobar el movimiento en flexión y extensión.

LATERAL IZQUIERDO

LATERAL DERECHO

PALPACION DE LA MUSCULATURA PARAVERTEBRAL

Paciente en sedestación. El terapeuta detrás, sitúa una mano en la cabeza para sentir el movimiento respiratorio y con la otra va comprobando las distintas partes de la columna vertebral, comprobando la posible restricción.

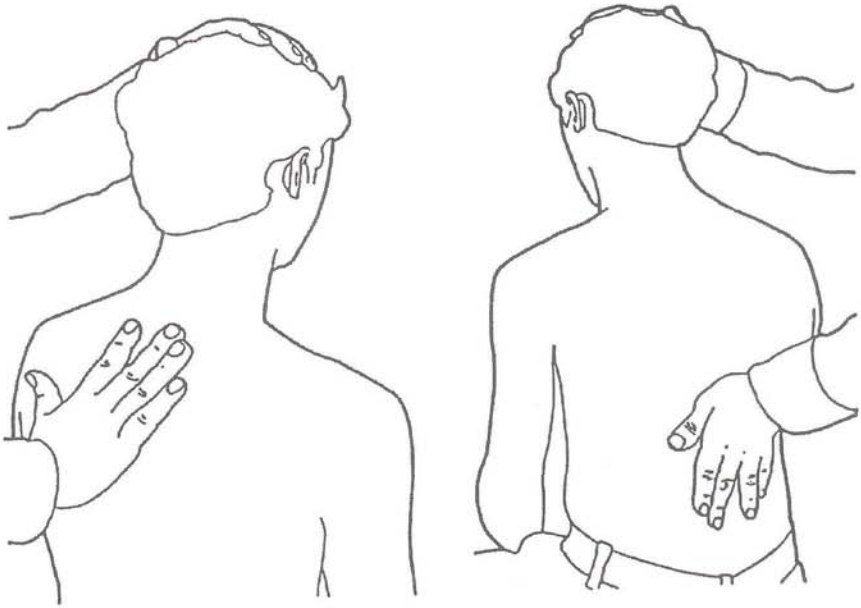

PALPACION DE LAS FASCIAS

Es una escucha del tejido dejándonos llevar por el movimiento corporal sin seguir ningún movimiento rítmico, notando los diferentes cambios con la intención de restablecer la zona hasta notar un movimiento simétrico que no guarda relación con otros sistemas que mantienen un ritmo regular. Este trabajo nos ayuda a mejorar nuestra percepción, aumentando nuestra confianza en la valoración del I.R.C. y no racionalizar mecánicamente los movimientos y sus lesiones, así como la corrección. También nos sirve como tratamiento pasivo, dejándonos llevar por la autocorrección del paciente, a través de nuestra intención de restablecerle.

EJEMPLO EN UN CODO



EJEMPLO EN LA PIERNA

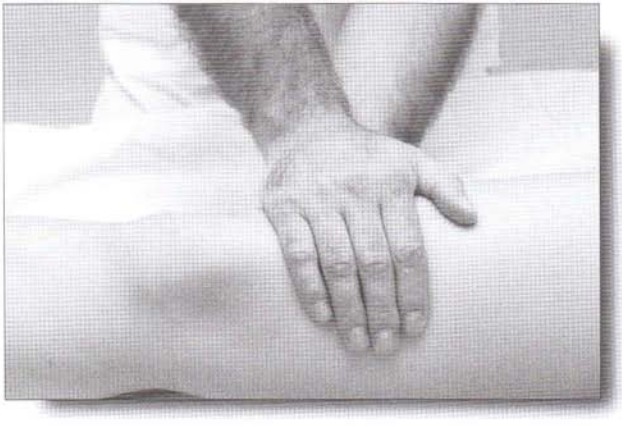

EJEMPLO EN EL CUELLO

Nota: *los ejemplos que se exponen son generales, y la colocación de las manos en cualquier zona del cuerpo es indistinta a criterio del osteópata, pudiendo utilizar una zona con o sin lesión.*

DIFERENTES TECNICAS DE TRATAMIENTO

D-81

Estas técnicas son generalmente suaves e indirectas.

TECNICA INDIRECTA

Libera una restricción o una barrera anormal, incitando la movilidad hacia una dirección más desahogada (sentido de la lesión). En la técnica del "picaporte", a menudo, antes de abrir un cerrojo debemos exagerar primero su cierre.

Debemos seguir el movimiento de la estructura afectada hasta su máxima amplitud y cuando dicha estructura intenta partir de nuevo se la frena.

No se debe forzar la estructura en el límite de su campo de movilidad.

Se repite esta maniobra durante varios ciclos.

Al final de la relajación o reblandecimiento del tejido, se debe evaluar la soltura y la simetría de la movilidad.

Por regla general, se debe dejar a la estructura moverse a lo largo del paso que prefiere y sin dejarla volver hacia la zona neutra por el mismo paso.

TECNICA DIRECTA

Una vez diagnosticada la lesión, se ayuda a la membrana o la estructura a ir en el sentido de la restricción.

Su principal indicación está en el traumatismo agudo (donde se produce un mayor hundimiento de las estructuras o un estiramiento de las membranas y en los niños antes de tener la edad de la unión de las estructuras (7 años).

TECNICAS DE NORMALIZACION

TECNICAS DE NORMALIZACION

En el tratamiento craneal, al igual que en el resto de los sistemas anteriormente expuestos, hay que hacer una valoración global de todo el sistema, entre el sacro y el occipital y el resto de estructuras articulares que componen el cráneo.

A diferencia de otros sistemas, cuando efectuamos un diagnóstico, sin levantar las manos, lo vamos restableciendo con la técnica apropiada; es preciso seguir un orden de mayor a menor resisencia para favorecer el tratamiento:

- Relación craneosacra.
- Diafrafma craneal.
- Base del cráneo.
- Descoaptaciones globales, parietotemporomandibular para los hesos laterales y maxilar, esfenoides, vomer, etmoides y frontal para los huesos de la cara.
- Bóveda.

LIBERACION CRANEOCERVICAL

D-89

La base del cráneo es una zona de tensión importante ya que en ella se insertan numerosos músculos y fascias que pueden producir tensiones anormales, contracturas o hipertonía.

La liberación de la base del cráneo mejora la movilidad del occipital y de los temporales, elastifica el diafragma craneal y reduce la congestión intracraneana.

TECNICA DE LIBERACION

Paciente en supino. El terapeuta a la cabecera de la camilla, sitúa los dedos de ambas manos ligeramente flexionadas, debajo del occipital, de manera que la cabeza del paciente esté en equilibrio por encima de las palmas de las manos. Es el peso de la cabeza el que realizará la fuerza correctora, bajando poco a poco a las manos del terapeuta. La reducción se produce cuando se siente cómo se libera el occipucio del arco posterior del atlas.

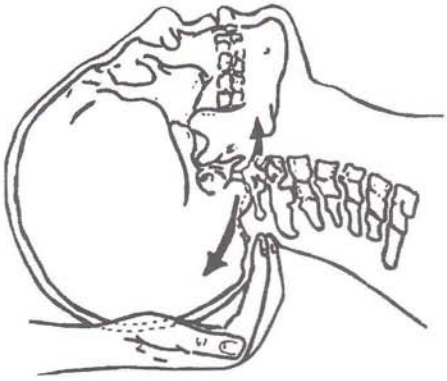

LA COMPRESION DEL 4º VENTRICULO

D-87

EL SISTEMA VENTRICULAR

Se compone de cuatro espacios ventriculares, dos de los cuales son laterales, mientras que el 3° y 4° son medianos.

Los ventrículos laterales son unas cavidades en el interior de los hemisferios cerebrales.

La comunicación entre el 3° y 4° ventrículos se hace por el acueducto de Sylvio. Los agujeros de Lushka y de Magendie unen el 4° ventrículo del cerebro al espacio subaracnoideo. El L.C.R. se produce en los plexos coroideos, en el sistema ventricular. La atrofia del conducto entre el 3° y 4° ventrículos ocasiona una contra-presión líquida que es causa frecuente de hidrocefalia congénita.

La escama del occipucio es el lugar de adaptación de los cambios de presión del L.C.R., la compresión del 4° ventrículo reduce de forma importante la capacidad de adaptación de esta escama. Cuando la movilidad de las escamas del occipucio está reducida, la presión hidráulica intra-craneal aumenta y se orienta de nuevo a lo largo de todas las vías disponibles. Por consiguiente, la compresión del 4° ventrículo facilita el movimiento y el intercambio de líquido. El aumento del movimiento del L.C.R. es siempre beneficioso excepto en los casos de hemorragia intracraneal y de aneurisma cerebral.

La compresión del 4° ventrículo actúa a nivel del diafragma y del control autónomo de la respiración, provoca una relajación del tono del S.N. autónomo.

Desde el punto de vista clínico, la compresión del 4° ventrículo está indicada en los casos de hipertonía simpática en los pacientes estresados, en los casos donde se hace necesario un bombeo linfático. Esta compresión hace descender la temperatura entre media hora y dos horas, relaja todos los tejidos conjuntivos del cuerpo y mejora la distribución del L.C.R en todo el cuerpo, mejora los procesos metabólicos y la nutrición celular, mejora la absorción de calcio, estimula la función esplénica (mejora la función inmunológica y de defensa), tonifica el hígado y el páncreas, estimula la glándula pituitaria.

Esta técnica permite al terapeuta distinguir las lesiones secundarias, ya que mejoran o desaparecen a menudo, después del tratamiento del 4° ventrículo. Es conveniente realizar la técnica del 4° ventrículo en la primera sesión para conseguir una regulación del conjunto del cráneo y disminuir todas las lesiones secundarias.

CONTRAINDICACIONES

- Hematomas
- Hemiplejía
- Aneurisma
- Inflamación.

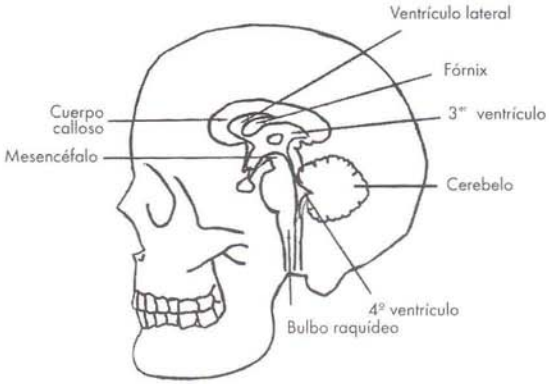

Pg-285

TECNICA DE COMPRESION DEL 4º VENTRICULO

D-88

Posición de las manos:

Manos ahuecadas de forma que los pulgares formen una V, la punta de la V debe estar a nivel de las apófisis espinosas de la 2ª ó 3ª cervical.

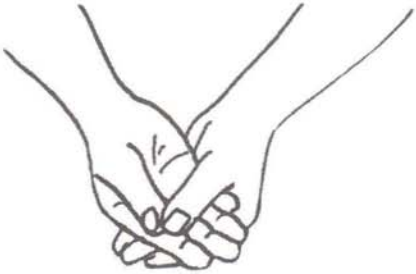

Paciente en supino. El terapeuta a la cabecera de la camilla, sitúa las eminencias tenares en la escama del occipucio hacia el interior, evitando las suturas occipito-mastoideas. En esta posición, cuando el occipucio se estrecha en extensión, se sigue el movimiento y cuando se ensancha en flexión se resiste el movimiento.

Previam. se desoraquiza el MRP

Este proceso se repite hasta detener el ritmo (punto parado). La respiración cambia, y a menudo aparece una ligera transpiración en la frente (estado de relajación).

VARIANTE

En la misma posición que la técnica anterior, el terapeuta ejerce una presión suave y progresiva hacia abajo y atrás, aumentando un poco la concavidad anterior de la escama occipital. Esta presión se mantiene hasta la reacción del paciente (ligera sudación, ritmo respiratorio profundo).

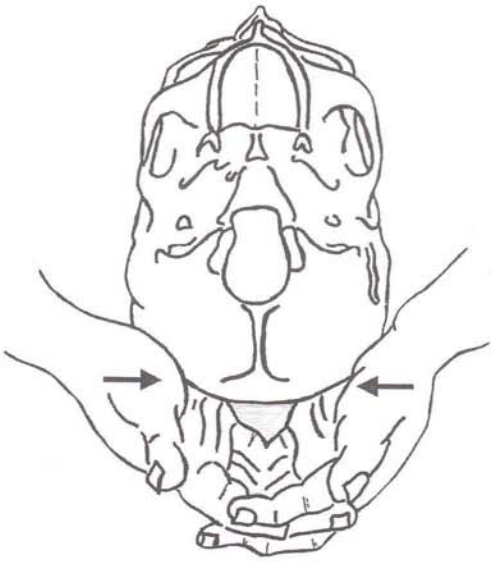

El efecto de relajación del S.N.V. hay que completarlo con el tratamiento de la base del cráneo que actúa en su globalidad en el troncoencéfalo hasta las zonas talámicas.

La indicación más importante del tratamiento del 4° ventrículo y huesos de la base del cráneo la tenemos en los estados de simpaticotonía donde el paciente nos viene con un estado general:

- Estrés (nerviosismo, ansiedad)
- Pérdida de peso (inapetencia)
- Idea obsesiva (factor emocional).

El paciente nos viene con las manos frías, sudoroso. Pasando después del tratamiento a una relajación que podemos notar por el cambio en extremidades, notándolas calientes (parasimpaticotonía).

Nota: *procurar no efectuarlo en componentes emocionales fuertes recientes hasta que el paciente los tenga asumidos*

RELACION CRANEO-SACRA

SINCRONIZACION SACRO-OCCIPITAL

Debe realizarse antes del tratamiento craneal para evitar repercusiones de la zona exterior del cuerpo, relajando la duramadre espinal.

Paciente en decúbito prono. El terapeuta al lado, sitúa una mano en el sacro y la otra en el occipital, comprobando la simetría en inspiración y espiración así como la velocidad y el ritmo. Las posibilidades de lesión pueden ser varias:

- Lesión de flexión occipital o sacra unilateral.
- Lesión de extensión occipital o sacra unilateral.
- Lesión de extensión sacra y flexión occipital y viceversa.
- Lesión sacra y occipital en extensión o flexión bilateral.

POSICIÓN DE PARTIDA

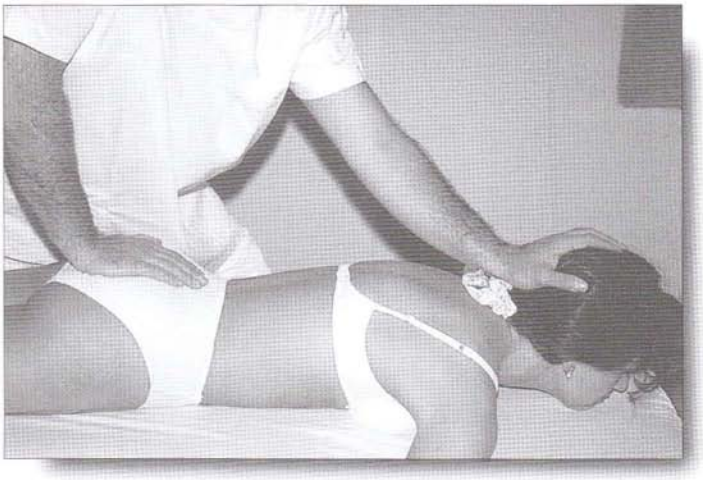

EJEMPLOS DE CORRECCIÓN

LESION BILATERAL EN EXTENSION

Técnica indirecta

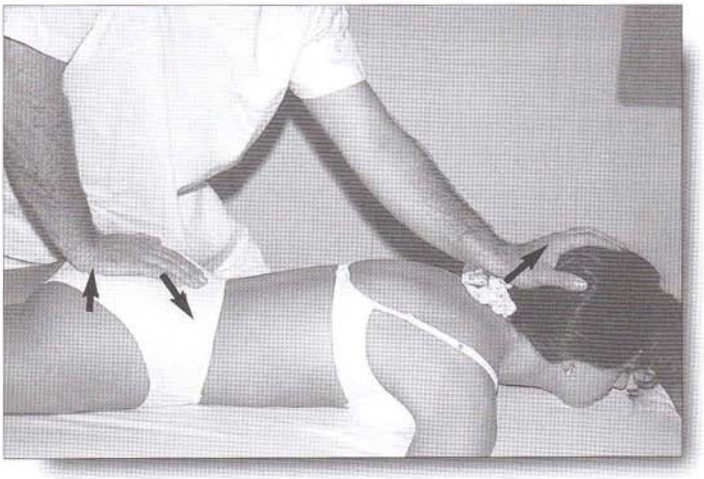

LESION BILATERAL EN FLEXION

Técnica indirecta



LESION UNILATERAL EN FLEXION DEL SACRO

Técnica indirecta

LESION UNILATERAL EN EXTENSION DEL SACRO

Técnica indirecta

LESION UNILATERAL EN FLEXION DEL OCCIPITAL

Técnica indirecta

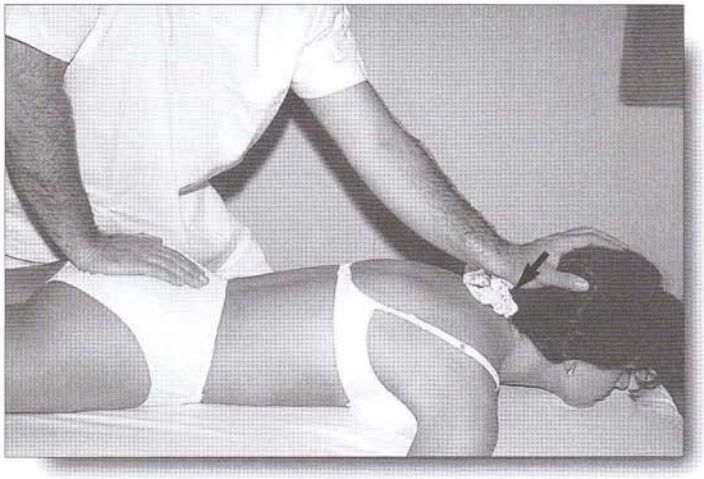

LESION UNILATERAL EN EXTENSION DEL OCCIPITAL

Técnica indirecta

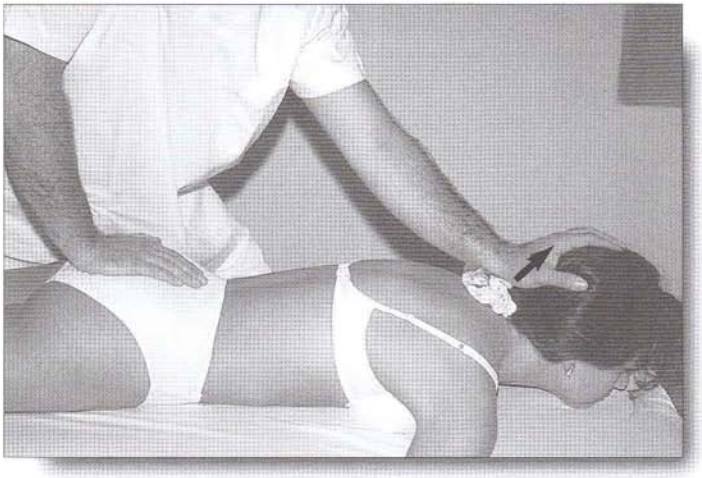

LESION DEL OCCIPITAL EN FLEXION Y SACRO EN EXTENSION

Técnica indirecta



LESION DEL OCCIPITAL EN EXTENSION Y SACRO EN FLEXION

Técnica indirecta

Nota: *las técnicas directas se realizan en parámetros contrarios.*

SINCRONIZACION SACRO-CRANEAL EN DECUBITO LATERAL

El terapeuta a la espalda del paciente sitúa una mano en el sacro y la otra en el occipital, efectuando el diagnóstico y tratamiento igual que en decúbito prono.

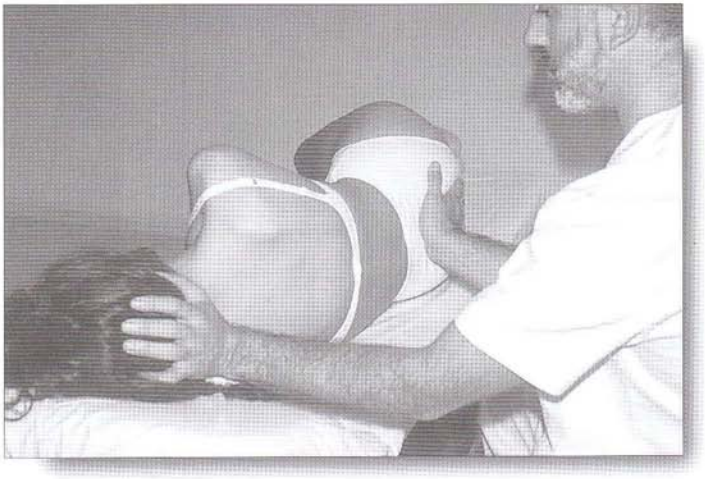

EL ESFENOIDES

EL ESFENOIDES Y LA SINFISIS ESFENOBASILAR

El esfenoides es la llave mecánica de los movimientos rítmicos acomodadores del cráneo. Las principales relaciones óseas del esfenoides son: El vómer, el etmoides, el frontal, el occipucio, los parietales, los temporales, los malares, los palatinos y los tubérculos maxilares. Es evidente que cualquier restricción de movilidad del esfenoides va a provocar una disminución importante de todo el sistema sacro-craneal.

Situado en la base del cráneo, participa en la formación del cráneo anterior, medio y posterior, temporal de la órbita y de la fosa nasal.

Está compuesto de tres partes:

- El cuerpo que es central
- Las expansiones laterales (alas mayores y menores)
- Las apófisis pterigoides (proyecciones inferiores).

VISTA ANTERIOR

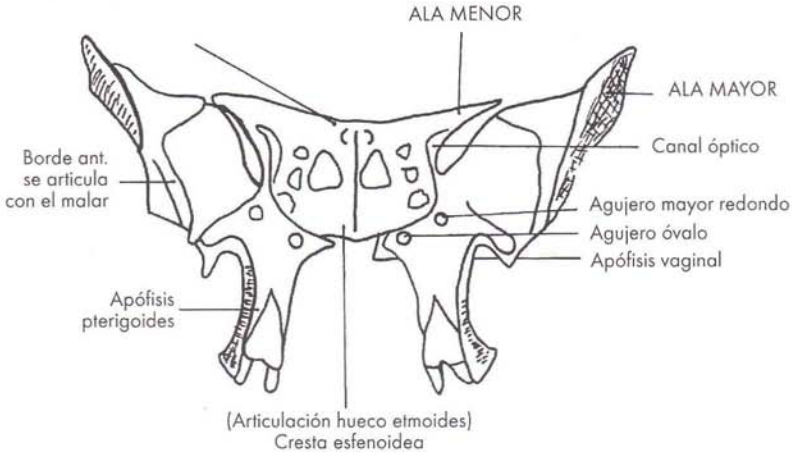

VISTA LATERAL DERECHA

VISTA SUPERIOR

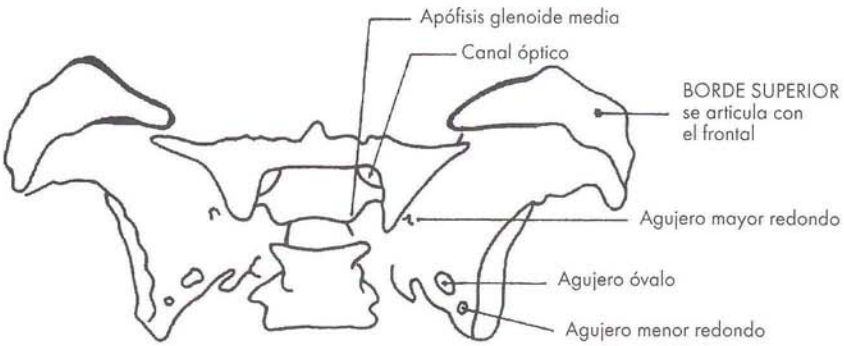

EL CUERPO

Hueco, contiene los senos esfenoides (septum esfenoides aberturas esfenoideas).

- ***Superficie superior:***
  Cresta del esfenoides, espina etmoidea, surcos olfativos, limbo esfenoides, surco para las comisuras ópticas, orificio óptico, silla turca (que comprende la fosa hipofisaria, la lámina cuadrilátera del esfenoides, dividida en cuatro partes: Apófisis posteriores, clinoides, escotadura para el 6° nervio de la apófisis petrosa posterior).

- ***Superficie inferior:***
  Pico del esfenoides, apófisis envainadora de la placa pterigoidea mediana.

- ***Superficie anterior:***
  Cresta del esfenoides.
  - Borde lateral rugoso para el etmoides y los palatinos.
  - Resto de la zona lisa para la bóveda de la nariz.

- ***Superficie posterior:***
  Sincondrosis esfeno-basilar a la edad de 20 años.

- ***Superficie lateral:***
  Unión para las alas (grandes y pequeñas).
  - Pared orbitaria mediana.
  - Pared mediana de la fisura.
  - Esfenodiálisis lingual.
  - Canal carotídeo.

LAS EXPANSIONES LATERALES

a) Las **alas pequeñas** tienen 6 partes:

- Dos raíces entre las cuales se encuentra el orificio óptico.
- Tubérculos en la articulación de la raíz inferior con el cuerpo.
- Superficie superior, base de la fosa craneal anterior.
- Superficie inferior, domina la fisura orbitaria superior.
- Borde posterior, liso, contiene la apófisis clinoides anterior.

b) Las **alas grandes:** Se proyectan latero-superiormente y anteriormente y poseen cuatro superficies y cuatro bordes.

SUPERFICIES:

Aguja angular surcada por el nervio de la cuerda del tímpano, inserción para el ligamento esfeno-mandibular y origen del músculo tensor del palatino.

Superficies cerebrales:

- Orificio para la división maxilar del 5° N.C.
- Orificio ovalado para la división mandibular del 5° N.C.
- Pequeña arteria meníngea y a menudo el pequeño nervio petroso.
- Orificio espinoso: Vasos meníngeos y nervio recurrente.
- Proyecciones cerebrales y digitaciones.

Superficie anterior:

- Orbitaria cuadrilateral y lisa. Superficie esfeno-maxilar, pared posterior de la fosa pterigoidea palatina y salida del orificio rotundum.

Superficie temporal:

- Con el borde infratemporal (dos partes). Porción superior: Fosa temporal. Porción inferior: Superficie intratemporal con dos orificios, ovalado y espinoso.

BORDES:

- Posterior, cuatro partes: Cuerpo para la espina angular, surco para la trompa de Eustaquio, articulación con el petroso temporal, límite anterior del orificio lacerum.
- Escama: Dentada por debajo, bisel interno. Encima bisel externo, escotadura. Ángulo parietal: bisel lateral.
- Frontal: En forma de L para la articulación frontal.
- Cigomático: Se articula con el cigoma o hueso malar.
- Borde mediano: Límite inferior de la fisura orbitaria superior (fisura del esfenoides). Tubérculo para el borde inferior del músculo recto lateral.

LAS APOFISIS PTERIGOIDES

- Placa pterigoides lateral, a menudo corta y ancha.
- Placa pterigoides mediana, a menudo larga y estrecha.
- Fosa pterigoides, fisura y gancho pterigoides.
- Apófisis tónica e inserciones musculares.

OSIFICACION

En el nacimiento, el esfenoides tiene tres partes distintas que se unen al año. Placa post-esfenopterigoides: Parte de las alas en la membrana, el resto en el cartílago; otras dos para el cuerpo, a la octava semana para cada ala mayor y otras dos para cada lingual y cada gancho.

VISION VENTRAL

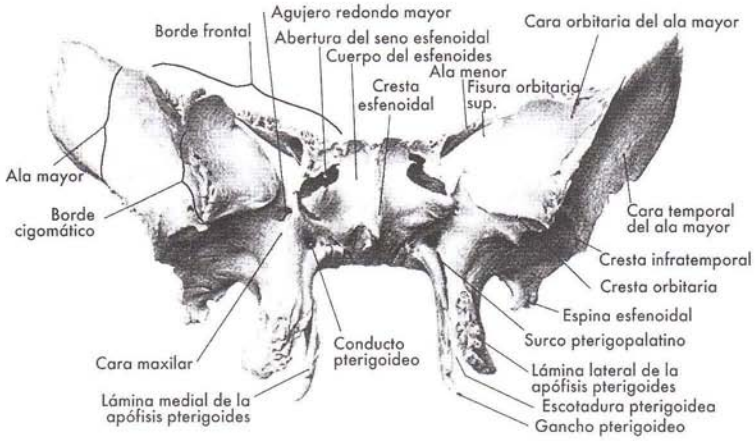

VISION DORSAL

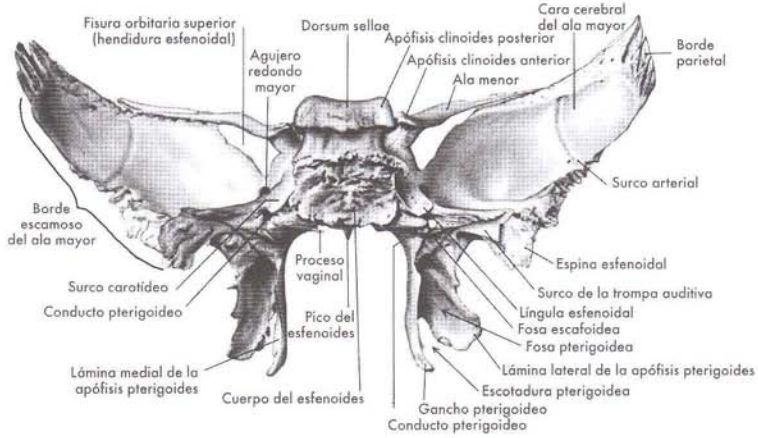

VISTA SUPERIOR

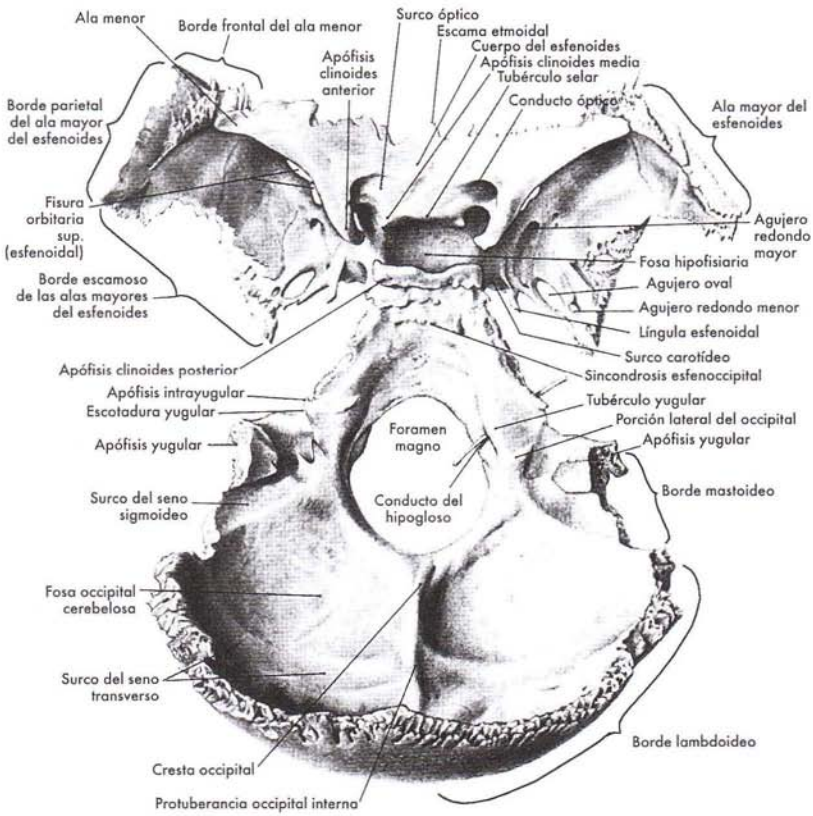

ARTICULACIONES DEL ESFENOIDES

CON EL OCCIPUCIO:

La sincondrosis esfenobasilar.

CON EL TEMPORAL:

- La lámina cuadrilátera con el vértice petroso.
- Borde posterior del ala con el borde anterior petroso.
- Borde escamoso del ala mayor con dos biseles.
  - Escamoso inferior: Horizontal-bisel externo.
  - Escamoso anterior: Vertical-bisel interno.

CON LOS PARIETALES:

- Ala mayor, articulaciones en forma de ala menor: Bisel interno (superior con placa orbitaria).

CON EL ETMOIDES:

- Por la espina cribosa a la placa orbitaria, por la cresta a la placa perpendicular, por la parte lateral del cuerpo anterior, con las masas laterales del etmoides.

CON EL PALADAR:

- Por la parte lateral del cuerpo anterior con la apófisis orbitaria del palatino, por la parte anterolateral de la superficie interior del cuerpo con la apófisis esfenoides del palatino, por la fisura pterigoides con la apófisis piramidal del palatino, por el borde anterior del pterigoides mediano a la apófisis perpendicular del palatino.

CON EL VOMER:

- Pico entre las alas del vómer.

CON EL CIGOMA (MALAR):

- Por el borde anterior del ala mayor con la apófisis orbitaria.

ARTICULACIONES DEL ESFENOIDES

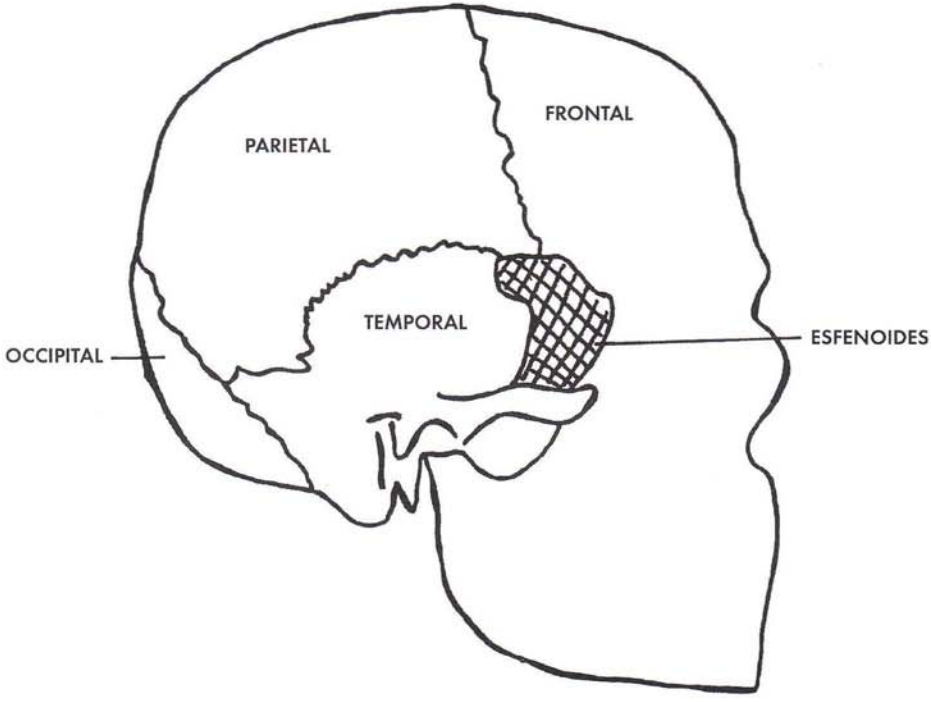

MOVIMIENTO FISIOLOGICO DEL ESFENOIDES

El eje transverso pasa por un centro situado anteriormente a la silla turca, durante el período de inspiración (flexión de la articulación esfeno-basilar), el esfenoides gira alrededor del eje arrastrando la silla hacia arriba y hacia adelante, la extremidad anterior hacia abajo y la extremidad posterior hacia arriba.

Las extremidades del ala mayor se desplazan hacia adelante y abajo.

La espina angular hacia arriba y ligeramente hacia adelante.

Las apófisis pterigoides hacia atrás y un poco lateralmente a las extremidades inferiores.

El esfenoides vuelve a su posición neutra en la espiración.

RELACION DE LOS MOVIMIENTOS DE LOS HUESOS DE LA BASE DURANTE LA FLEXION

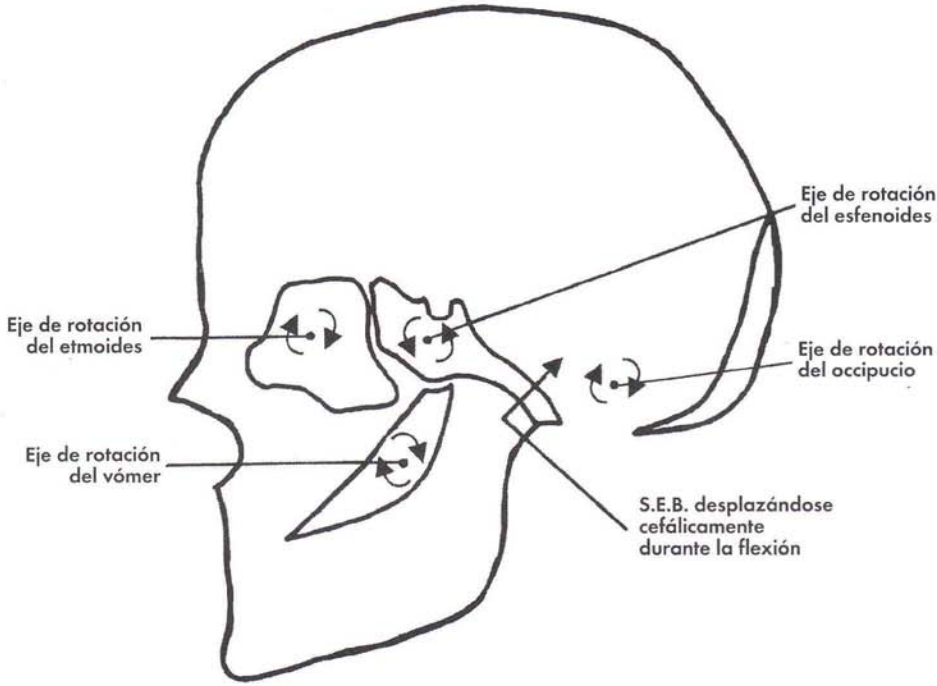

LOS DIFERENTES TIPOS DE LESIONES A NIVEL DE LA S.E.B.

D-97

1.- La flexión (flexión esfenoidea, flexión occipital).

2.- La extensión (extensión esfenoidea, extensión occipital).

3.- Lateralización con convexidad a izquierda y a derecha.

4.- Torsión con el ala mayor del esfenoides a la izquierda o a la derecha.

5.- Desplazamiento vertical (tensión vertical) de la parte posterior del cuerpo del esfenoides hacia arriba o hacia abajo con respecto a la apófisis basilar del occipucio.

6.- Desplazamiento lateral (tensión lateral) de la parte posterior del cuerpo del esfenoides a la izquierda y a la derecha de la apófisis basilar anterior del occipital.

7.- Compresión o imbricación de la articulación, movimiento restringido o nulo.

En lo que concierne a las lesiones en flexión, lateralización y torsión son a menudo secundarias a una disfunción somática cualquiera o a un desequilibrio extrínseco del sistema sacro-craneal. Se debe corregir la lesión primaria a nivel somático porque estas disfunciones craneales se corrigen a menudo por sí mismas, restablecida la lesión primaria.

Las lesiones en tensión y compresión tienen, frecuentemente, su origen en el interior mismo del sistema sacro-craneal.

Las anomalías de movilidad sacro-craneal son, a menudo, pasajeras por lo que concierne a las lesiones en flexión, lateralización y torsión, porque éstas, son debidas frecuentemente a unas modificaciones temporales del sistema de relación y raramente afectan o debilitan. Sin embargo, para las lesiones en compresión y en tensión es todo lo contrario.

LA LESION EN FLEXION

D-84
D-125

Las cabezas en flexión pertenecen, en general, al esfenoides en rotación externa. La cabeza tenderá a ser más ancha transversalmente y proporcionalmente más corta anteroposteriormente. Las afecciones estarán a menudo en relación con una inestabilidad pelviana y lumbo-sacra, unas cefaleas molestas, pero raramente severas; presentan, frecuentemente, disfunciones endocrinas, sinusitis de repetición y alergias nasales.

CONTORNO GENERAL

Frente relativamente ancha e inclinada, el bregma y la sutura sagital relativamente baja. El entrecejo relativamente hundido. El cráneo es más ancho a nivel de la escama temporal; orejas prominentes en ambos lados.

POSICION ANATOMICA NORMAL

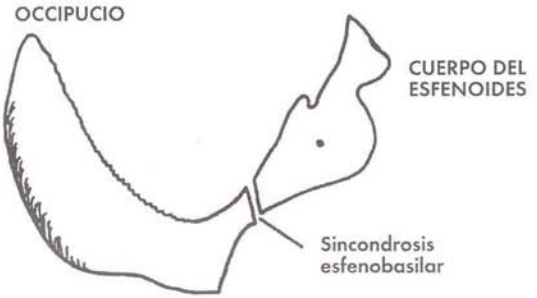

LESION EN FLEXION

PALPACION Y CORRECCION POR ACERCAMIENTO FRONTO-OCCIPITAL

D-117 D-125

Paciente en supino. El terapeuta a la cabecera de la camilla, con una mano debajo del occipital y la otra en las superficies exteriores de las alas mayores del esfenoides sigue el comportamiento hasta precisar la lesión en flexión.

LATERAL DERECHA

LATERAL IZQUIERDA

TECNICA INDIRECTA

Mayores 6 años

Arriba y adelante

Con la mano debajo del occipital, desplaza éste hacia una posición anterior (flexión) y con la otra, situada en la superficie exterior de las alas mayores del esfenoides, lo desplaza hacia adelante y abajo (flexión) en la fase de inspiración, hasta su máxima amplitud, drenando en la fase de espiración, hasta la posición neutra durante algunos ciclos.

En una segunda fase, se comprueba el movimiento para confirmar la amplitud en ambos sentidos.

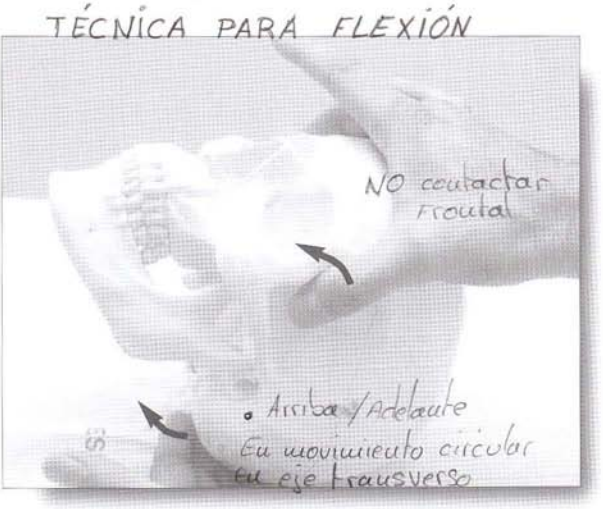

TECNICA DIRECTA

Menores 6 años

Al contrario que la anterior, avanzamos en sentido de espiración (extensión) frenando el movimiento en flexión hasta la posición neutra.

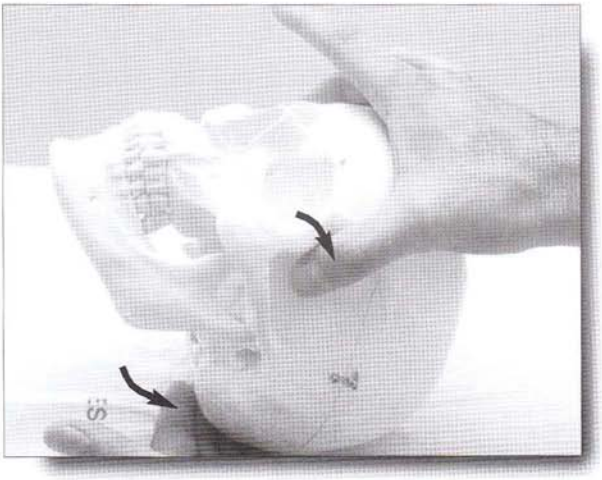

VARIANTE TOMA POR LA BOVEDA D-113

Paciente en supino. El terapeuta a la cabecera de la camilla, sitúa los pulgares de ambas manos en las superficies exteriores de las alas mayores del esfenoides, y los dedos medio y anular a ambos lados del occipital, siguiendo el comportamiento hasta precisar la lesión.

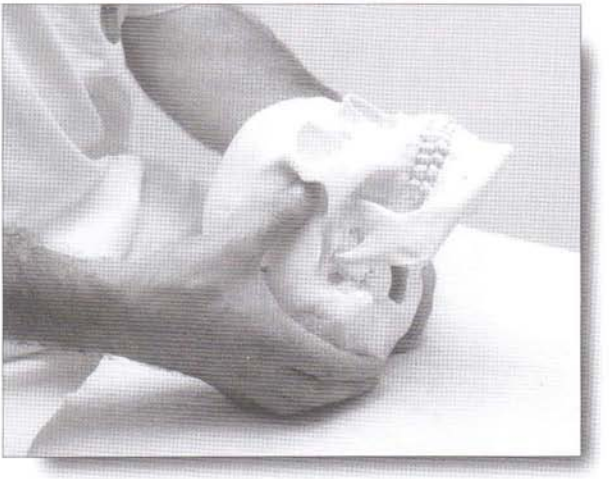

TECNICA INDIRECTA

Con los dedos en la zona occipital, desplaza éste hacia una posición anterior (flexión) y con los pulgares en las alas mayores del esfenoides lo desplaza hacia delante y abajo (flexión) en la fase de inspiración, hasta su máxima amplitud, frenando en la fase de espiración, hasta la posición neutra durante algunos ciclos.

En una segunda fase, se comprueba el movimiento para confirmar la amplitud en ambos sentidos.

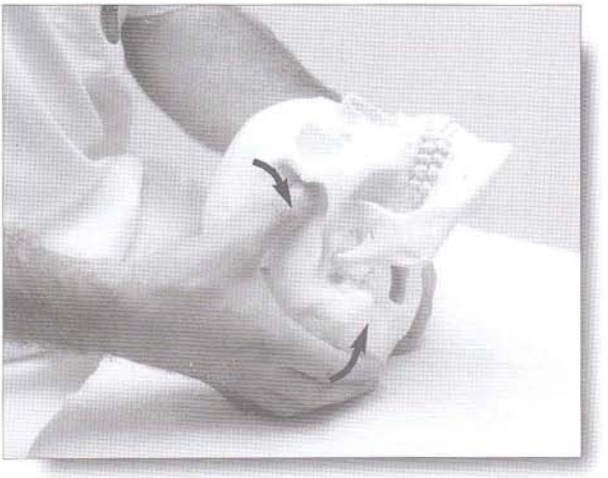

TECNICA DIRECTA

Al contrario que la anterior, avanzamos en sentido de espiración (extensión) frenando el movimiento hasta la posición neutra.

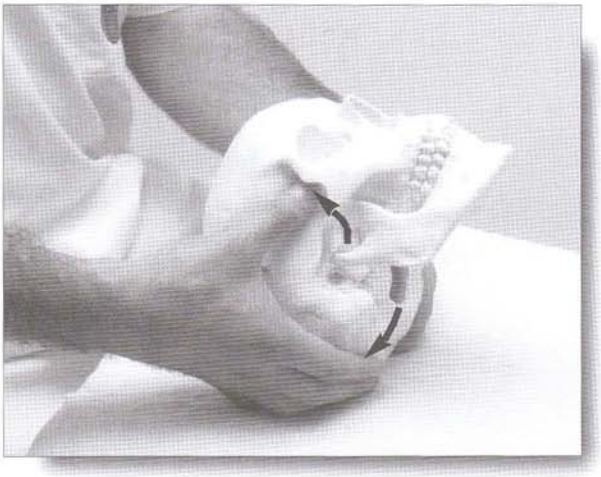

TOMA POR LA BOVEDA D-119

Pulgares → contactan entre sí (transmiten las fluctuaciones del MRP).

Indices → Alas mayores del Esfenoides

5º dedo → bajo la escam del Occ. a 1 cm de la Sutura Occ-Mast. por encima de la Curva Occ. SUP.

3º y 4º dedo no actúan

Dedos de la mano abiertos a modo de abanico

* 5º dedo → Escama del Occ
* 4º dedo → en Occ. detras de la artic Occ-Ma
* 3º dedo → porción Mast. del Temp.
* 2º dedo → delante de la oreja sobre la ATM
* Pulgar → Alas mayores del Esfenoides
* Palma → contacta con la escama Temp-parieto

TOMA DE UPLEDGER

LESION EN EXTENSION

6-118

Las cabezas en lesión de extensión, son generalmente más largas de delante hacia atrás y más cortas transversalmente. Cuando un dolor de cabeza tiene como origen una lesión de extensión, el dolor es, habitualmente, más fuerte en comparación con la flexión.

A menudo hay disfuncionamiento del hueso temporal. Hay menos problemas endocrinos.

El asma y la rinitis crónica son comunes en las lesiones de extensión.

Unas espiraciones forzadas, causadas por unos espasmos bronquiales tienden a producir una lesión en espiración. Del mismo modo, una lesión crónica en espiración tiende a favorecer la aparición del asma. En una lesión en espiración, las apófisis pterigoides están recogidas anteriormente y producen una presión de los tejidos blandos sobre el ganglio esfeno-palatino en la fosa pterigoides palatina. La mucosa es irrigada por estos ganglios por lo que su trofismo aminora el calentamiento y el humedecimiento del aire inspirado.

LESION EN EXTENSION

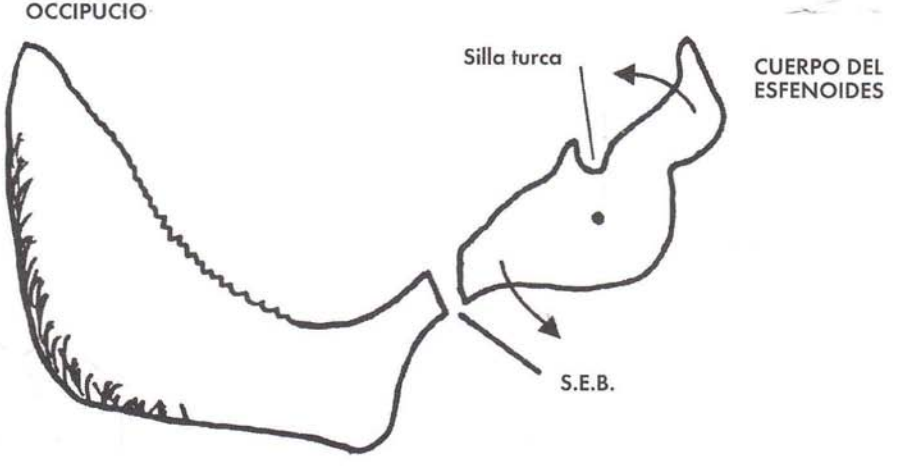

D-85
D-125

PALPACION Y TEST DE CORRECCION FRONTO-OCCIPITAL

La misma posición de partida que para la lesión en flexión.

TECNICA INDIRECTA Mas 6 años

El esfenoides se desplaza hacia atrás y arriba (extensión) con el primer y tercer dedos de una mano situados sobre las alas mayores del esfenoides, al mismo tiempo que con la mano libre, situada en el occipital, se desplaza éste hacia atrás y abajo (EXTENSION) en la fase de espiración, frenamos el movimiento a la posición neutra durante varios ciclos y después comprobar.

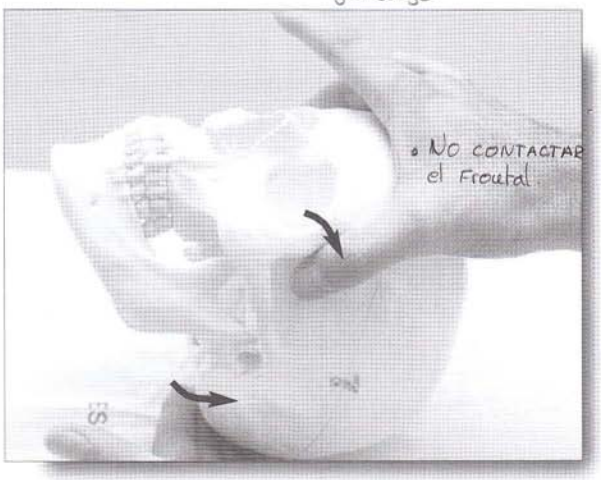

Menos 6 años

TECNICA DIRECTA

Seguimos el movimiento de amplitud máxima en FLEXION, frenando el movimiento de retorno.



VARIANTE

TECNICA INDIRECTA

Los pulgares sobre las alas mayores del esfenoides y el dedo medio y anular de ambas manos sobre el occipital movilizan el esfenoides y el occipital hacia atrás (extensión) en la fase de espiración, frenando el movimiento contrario durante varios ciclos y luego comprobar.

TECNICA DIRECTA

Seguimos el movimiento en flexión, frenando el movimiento de retorno.

LATERALIZACIONES Y TORSIONES

D-119
D-126

Los pacientes que sufren lesiones en lateralización o en torsión, sufren a menudo unos síndromes dolorosos de repetición del sistema de relación: cefaleas, desórdenes endocrinos, perturbación de la agudeza y motricidad ocular, sinusitis, alergias nasales y respiratorias superiores, problemas articulares, temporo-mandibulares, dolor oclusión dentaria.

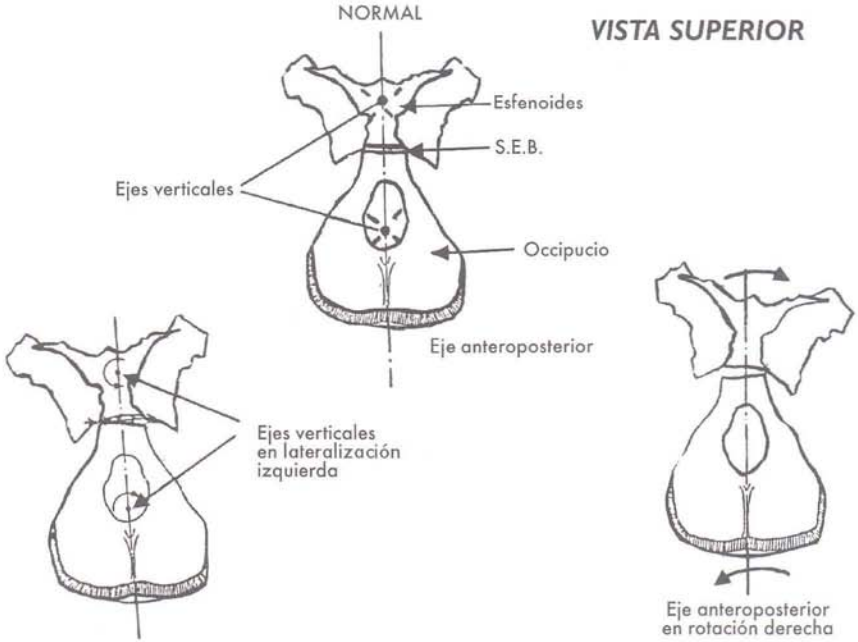

LATERALIZACIONES Y TORSIONES

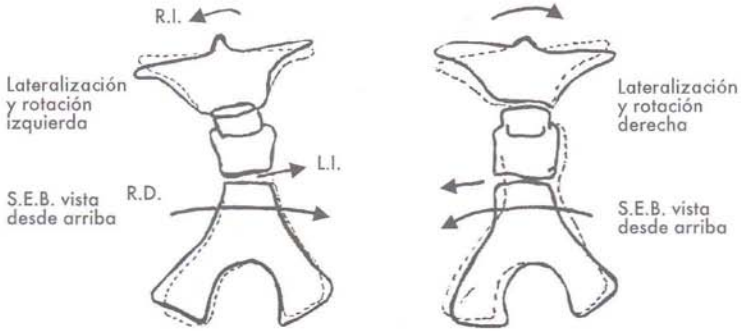

EJEMPLOS DE LESION

Se nomina por el lado de Rot Occ.

ESQUEMA DE LESION EN TORSION IZQUIERDA

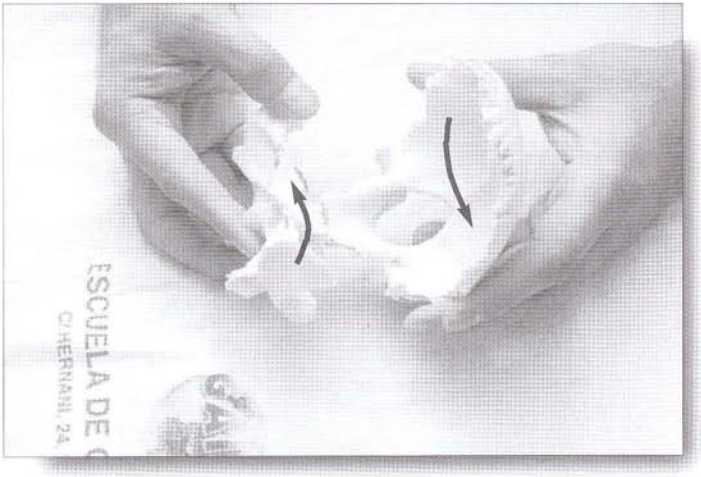

SEGUN DHARMA LATERAL IZD

ESQUEMA DE LESION EN LATERALIZACION DERECHA

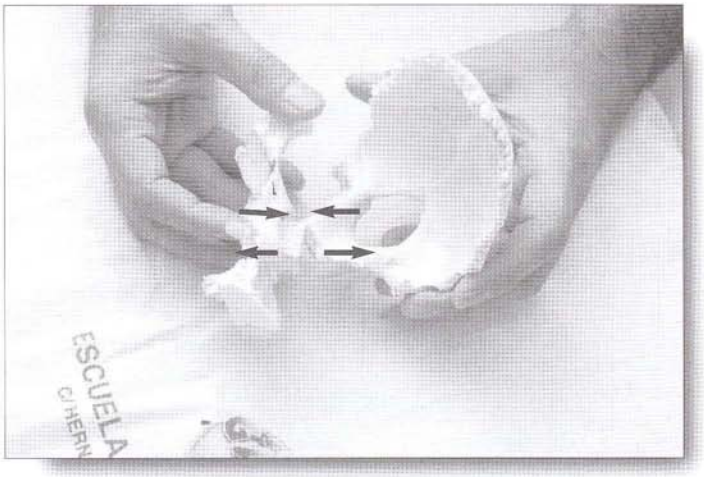

CORRECCION DE LAS LATERALIZACIONES

D-119

(DHARMA) IZDA

Ejemplo de lesión en lateralización derecha (Técnica indirecta)

Durante la fase de flexión, el terapeuta sigue el movimiento facilitado, acercando el ala mayor del esfenoides del lado derecho hacia la mano occipital, que a su vez la acerca al esfenoides derecho, frenando en el movimiento de extensión durante varios ciclos, luego comprobar si efectúa el movimiento en ambos sentidos.

Técnica Directa

durante la Flex (inicio) aproximar Esf. y Occ. del lado de Convexidad manteniendo una ligera presion en el otro lado para impedir la separación



VARIANTE

Ejemplo de lateralización derecha

PLANO LATERAL DERECHO



PLANO LATERAL IZQUIERDO



LA TORSION

D-120
D-120

TORSION IZQUIERDA DE LA SINFISIS ESFENOBASILAR

El ala mayor se mueve en dirección contraria al occipital sobre el eje longitudinal.

CORRECCION DE UNA LESION EN TORSION POR TECNICA DE AGARRE FRONTO-OCCIPITAL

TECNICA INDIRECTA

Ejemplo de torsión izquierda.

Durante la fase de expansión, el terapeuta desplaza con la mano superior las alas mayores del esfenoides en torsión izquierda sobre el eje anteroposterior, presionando con el dedo medio del ala mayor derecha hacia abajo y el pulgar del ala izquierda acompaña a ésta hacia arriba, mientras con la mano inferior lleva el occipital al lado contrario durante varios ciclos, frenando el movimiento contrario en extensión.

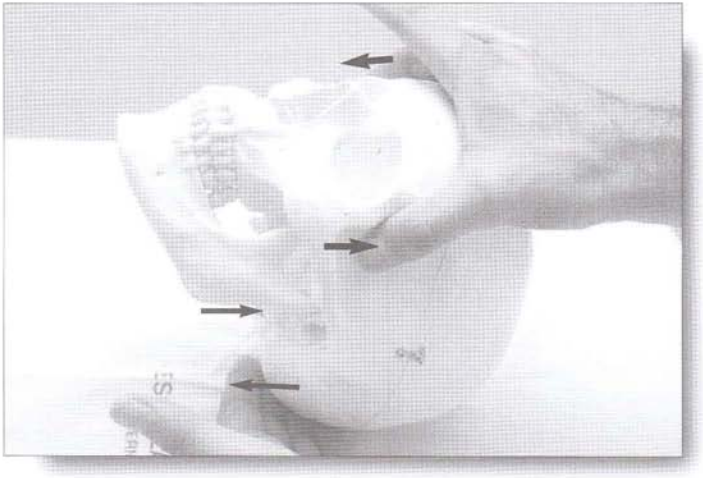

VARIANTE

Ejemplo de torsión izquierda.

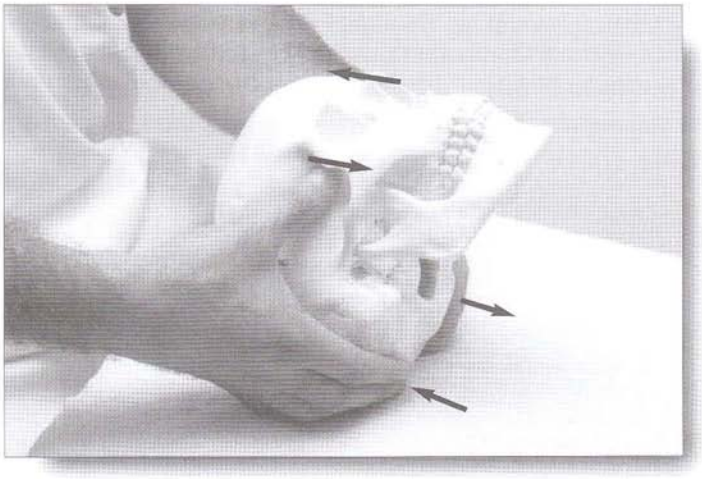

Nota: *las correcciones en técnica directa se realizan en parámetros contrarios a los expuestos.*

STRAIN

TENSION LATERAL

D-120
D-145

Las lesiones de tipo tensión lateral de la base del cráneo son más graves e incapacitan más que las anteriormente descritas. Las más frecuentes son las disfunciones primarias, por traumatismo en el nacimiento o golpe recibido en la cabeza.

La sínfisis esfenobasilar es como un puente cartilaginoso maleable entre el esfenoides y el occipucio. El origen de la tensión podría ser inducido por disfunciones a nivel de las suturas y/o de las tensiones anormales a nivel de las membranas de la duramadre.

TENSION LATERAL

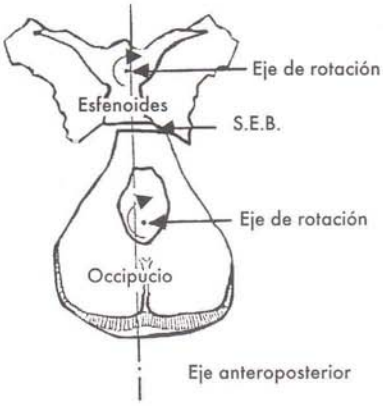

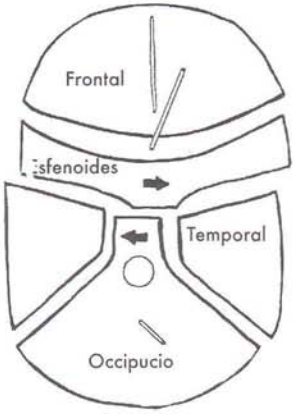

CLINICA

Este tipo de lesión conlleva unos problemas más graves y pueden afectar al 3°, 4° y una parte de los 5° y 6° N.C. que pasan entre las capas y la tienda del cerebelo. Esta tensión perturba, frecuentemente, la función motriz del ojo. Los nervios motores del ojo pasan a través de la fisura esfenoidal, que está formada por las alas mayores, las alas menores y el cuerpo del esfenoides, también el frontal. Por lo expuesto, podemos suponer que las tensiones impuestas por este tipo de lesión afectan al funcionamiento de estos nervios, produciendo problemas como por ejemplo estrabismo.

Un dolor de cabeza severo es frecuente en la tensión lateral. A veces, trastornos del carácter, que mejoran con la corrección.

Frecuentemente se produce en el nacimiento, durante la fase de expulsión. Esto produce en los niños falta de atención y concentración en los estudios y, en general, dificultad en la lectura.

Puede explicarse a causa de la presión del nervio petroso mayor superficial a su paso a través del agujero rasgado anterior (abertura fibro-cartilaginosa) entre el ala mayor del esfenoides y la parte petrosa del temporal. Este nervio es conocido por su capacidad de influir sobre el flujo sanguíneo del lóbulo occipital y afecciones visuales.

LESION

Una tensión lateral significa que el cuerpo del esfenoides está desplazado hacia la derecha o izquierda del occipital.

El origen de esta lesión suele estar en el interior del sistema sacro-craneal, y es frecuente la lesión traumática. En el diagnóstico se percibe un desplazamiento lateral que, normalmente, limita el movimiento fisiológico de flexión y extensión.

EJEMPLOS DE LESION

Tensión lateral a derecha.

Tensión lateral a izquierda.

CORRECCION POR ACERCAMIENTO FRONTO-OCCIPITAL

TECNICA INDIRECTA

Ejemplo de tensión lateral izquierda.

Durante la fase de expansión, se presiona la superficie externa del ala mayor derecha del esfenoides hacia la izquierda, mientras con la mano occipital efectúa el movimiento contrario, llevando el esfenoides en flexión para descomprimir la S.E.B., frenando el movimiento hacia la derecha durante varios ciclos hasta comprobar el movimiento fisiológico.

VARIANTE:
Fijando el Occ y actuando sobre Esfen



VARIANTE

Ejemplo de tensión lateral izquierda (T. indirecta)

DHARMA
Metodo de Técnica Directa

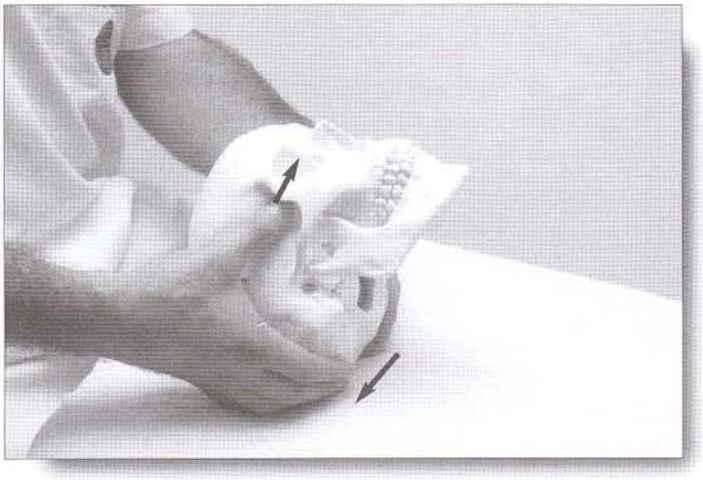

Nota: *si la lesión es traumática reciente se realiza la técnica directa.*

STRAIN

TENSION VERTICAL

D-121
D-127

Es tan grave como la tensión lateral, de etiología generalmente traumática.

La tensión vertical afecta a la hoz del cerebro y tienda del cerebelo. Esta tensión se transmite a la tienda del cerebelo y a los senos venosos sagitales que pueden afectar el paso del nervio petroso mayor superficial a nivel del agujero lacerado anterior, así como el paso de los nervios occipito-motores a nivel de la fisura esfenoidal, produciendo afecciones visuales.

Las inserciones anteriores de la tienda del cerebelo van a las apófisis clinoides del esfenoides. El origen de este diafragma deja paso al tallo hipofisario que sujeta la glándula pituitaria al hipotálamo. Una tensión sobre estas membranas alteraría la función de estas glandulas

Cuando existe una tensión vertical, hay frecuentemente un severo dolor de cabeza, sinusitis, alergias y trastornos del carácter que se manifiestan por explosiones de cólera y actos anti-sociales.

DIAGNOSTICO

El terapeuta percibe un movimiento ascendente o descentente generalmente contínuo teniendo limitado el movimiento fisiológico en flexión y extensión

TENSION VERTICAL INFERIOR

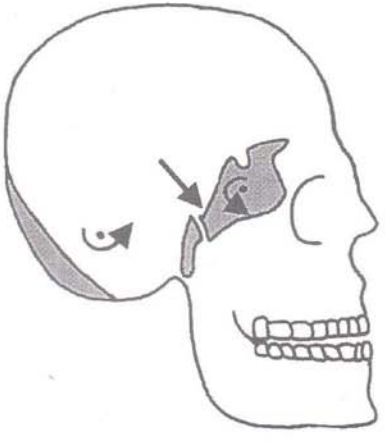

TENSION VERTICAL SUPERIOR

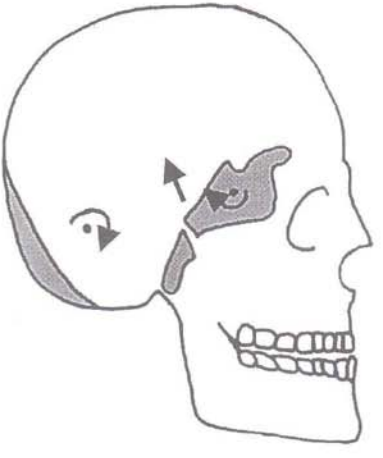

EJEMPLOS DE LESION

En desplazamiento vertical inferior.

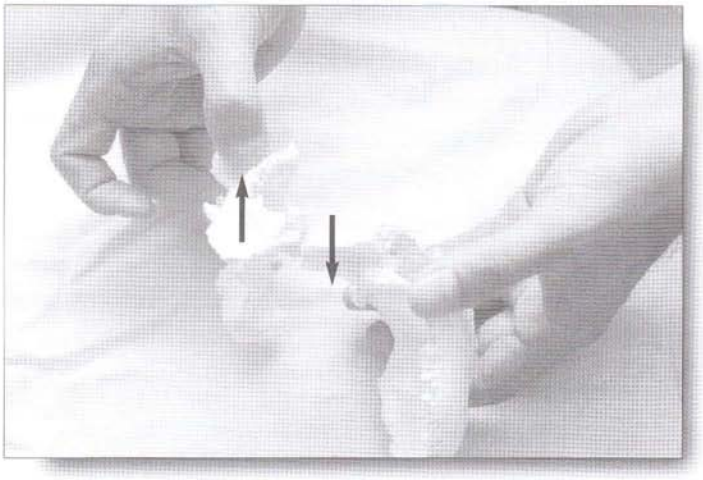

CORRECCION EN TECNICA INDIRECTA POR AGARRE FRONTO-OCCIPITAL

Ejemplo de lesión inferior.

Durante la fase de expansión, la mano superior desplaza el esfenoides en flexión (hacia abajo y delante), al mismo tiempo que con la inferior lleva el occipucio en extensión (hacia arriba y atrás), frenando el movimiento de extensión durante varios ciclos hasta notar la recuperación del movimiento fisiológico.

Técnica Directa

- Mantener el Occ
- En Flex presionar Esfen → antero-exter.
- mantener en el cambio de fase.

VARIANTE

Ejemplo de un desplazamiento vertical inferior con técnica indirecta.

Ejemplo de lesión para una tensión vertical superior.

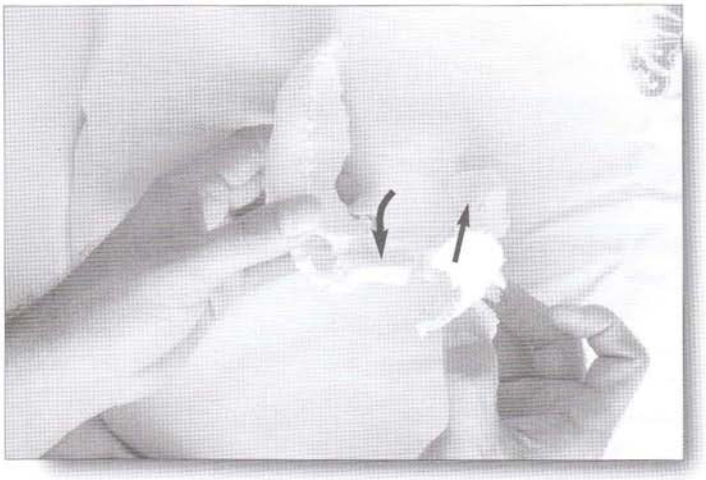

CORRECCION EN TECNICA INDIRECTA POR AGARRE FRONTO-OCCIPITAL

Parámetros contrarios a la técnica anterior, movilizando en la fase de espiración y frenando en la inspiración.

TECNICA DIRECTA → • Mantener Occ.
• En Extens. Estem tracciona Post-Int.
• Mantener en la Flexión



VARIANTE

LA COMPRESION DE SEB

D-172
D-178

La compresión es un problema más grave, cuyos síntomas clínicos son bastante variados. Depresión, alergias, neuralgias.

Puede provenir de un golpe recibido en la cabeza, de un traumatismo en el nacimiento (fórceps), de un proceso inflamatorio de la duramadre, de un coxis anteriorizado por traumatismo, de una compresión de los cóndilos occipitales, de un traumatismo emocional.

Puede variar en intensidad desde un simple contacto hasta la fractura por compresión, en caso de traumatismo severo.

Una compresión excesiva de la cabeza fetal por las primeras contracciones uterinas.

Una compresión traumática por golpe en la frente, golpe o fuerte tracción viniendo de abajo.

RELACIONES NORMALES

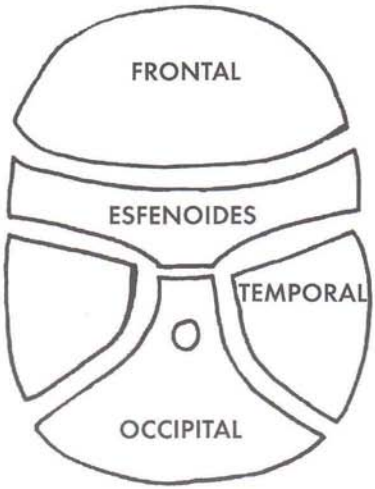

COMPRESION ANTEROPOSTERIOR DEL ESFENOIDES Y DEL OCCIPUCIO

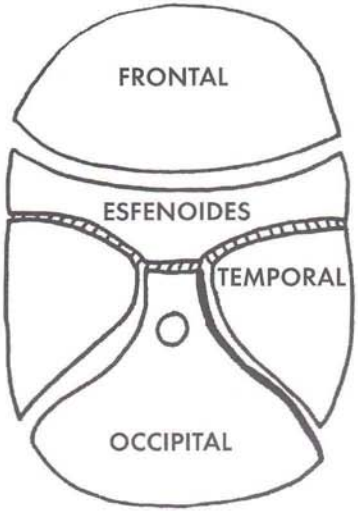

D-128

CORRECCION POR AGARRE FRONTO-OCCIPITAL

SEB

En una primera fase se efectúa una suave presión sobre la sínfisis hasta notar la descoaptación. mantenida varios ciclos completos

En una segunda fase, se efectúa una suave tracción del esfenoides en sentido ascendente hasta notar la sensación de liberación, comprobando el movimiento fisiológico en Flexión o Extensión. mantenida en varios ciclos completos

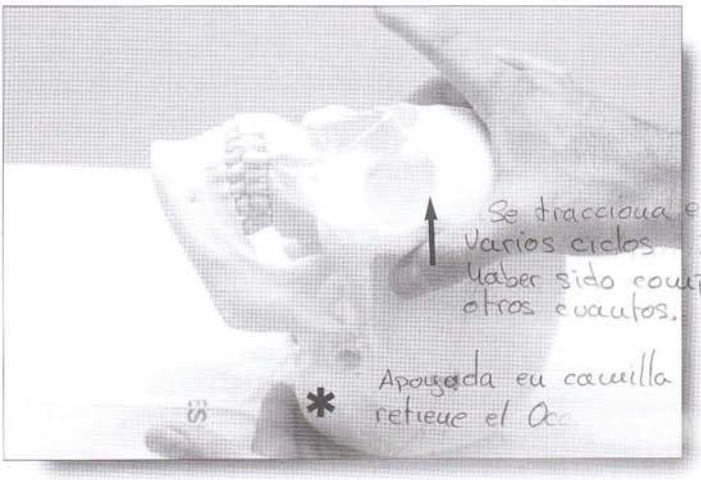

VARIANTE

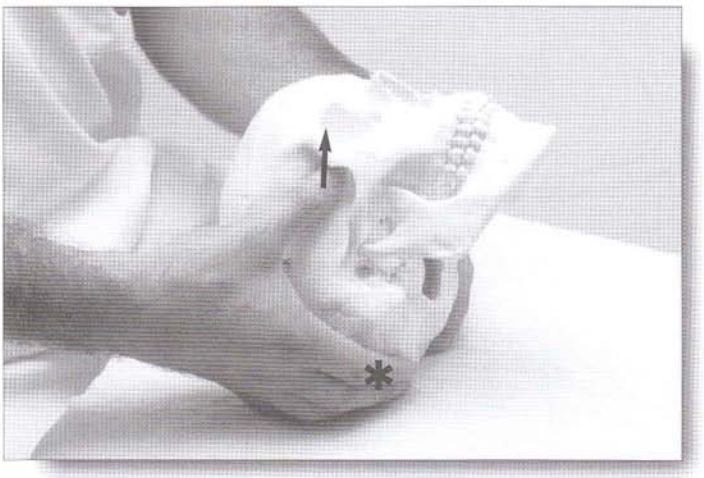

Nota: *esta técnica se puede realizar manteniendo una ligera descoaptación hasta sentir la sensación de liberación.*

EL OCCIPITAL

EL OCCIPITAL

Hueso clave que hace mover los temporales y los parietales.

Su eje de rotación es transversal, debajo de la apófisis yugular y en el mismo nivel que la S.E.B.

Está constituido por cuatro partes: Basilar, cóndilos laterales, escamas, tres ángulos (superior y dos laterales), una cara externa y otra interna.

La cara interna tiene cuatro fósulas dadas por el cruce de dos canales:

- Dos fósulas superiores para los lóbulos occipitales.
- Dos fósulas cuadriláteras inferiores para el cerebelo.

La cara interna posee también una eminencia crucial cruciforme (protuberancia occipital interior) y una cresta occipital interna con la fósula vermiforme para el vermis del cerebelo y la eminencia interna con una cresta y una protuberancia.

La cara externa comprende los tres niveles de la nuca, la protuberancia occipital externa y la cresta occipital externa.

Lateralmente, la escotadura yugular, apófisis yugular y el tubérculo yugular.

Los dos cóndilos occipitales y dos canales, unas fósulas condíleas centralmente y lateralmente se encuentra el orificio magno.

La parte basilar está compuesta:

- Posteriormente, por el orificio magno y por los cóndilos.
- Lateralmente, por la cresta temporal y por el seno petroso inferior.

El occipucio tiene seis centros de osificación: Cuatro a nivel de la escama y dos laterales y basilares. Al quinto año las escamas y los laterales se unen, a los 7 años, los basilares posteriores esfenoideos.

HUESO OCCIPITAL (Superficie dorsal)

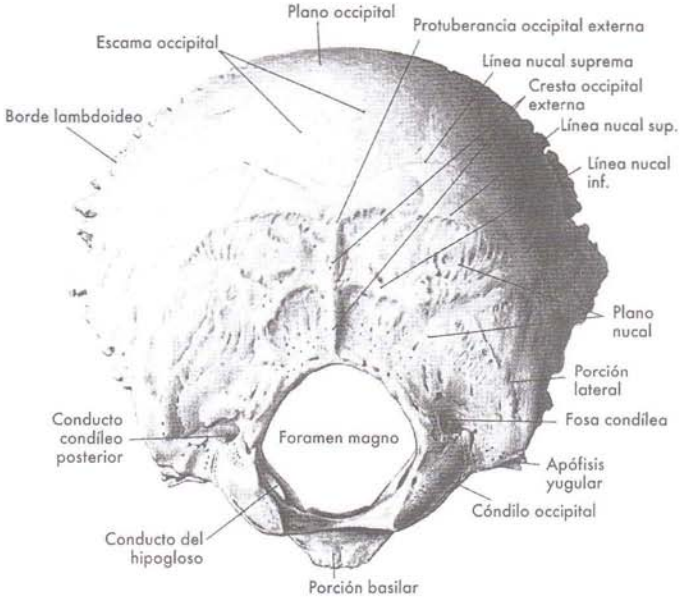

HUESO OCCIPITAL (Superficie interna)

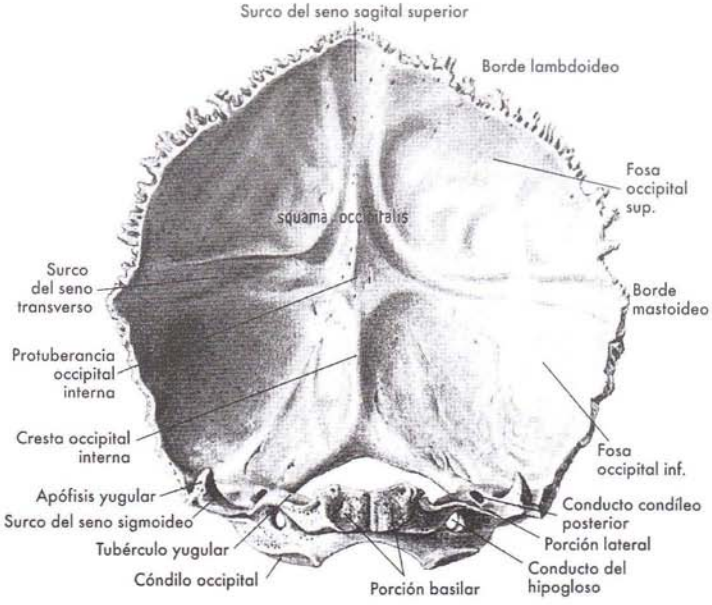

ELEMENTOS CLINICOS DE UNA LESION OCCIPITAL

Dentro del útero: Compresión por una parte de la pelvis, un gemelo.

Traumatismo en el momento del nacimiento (traumatismo habitual de la lesión).

Compresión de la cabeza fetal contra la columna vertebral, por contracción del útero.

Las lesiones más frecuentes tienen su origen en la musculatura cervical como adaptación a la gravedad o como compensación de otra lesión.

SINTOMAS

Pueden aparecer después del nacimiento. La lesión basilar puede manifestarse por el entumecimiento de las extremidades, el bloqueo del sistema piramidal, los trastornos en los centros fisiológicos, situados en el piso del 4° ventrículo, anomalías del sistema endocrino y S.N.V., lesiones del 6° hasta el 12° nervio craneal (náuseas, sordera, etc.).

En general, el M.R.P. está bloqueado, los miembros están tensos, las fluctuaciones del L.C.R. están modificadas, el drenaje venoso está retardado a través del agujero yugular.

OBSERVACION

Debemos notar los lugares redondeados o aplastados, las tensiones musculares cervicales (musculatura cervical y suboccipital), la posición de los temporales, etc.

MOVIMIENTO FISIOLOGICO DEL OCCIPITAL

En inspiración (flexión) los cóndilos van hacia delante y se ensancha el diámetro transversal. En espiración los cóndilos van hacia atrás y se estrecha el diámetro transversal.

ESPIRACION

INSPIRACION

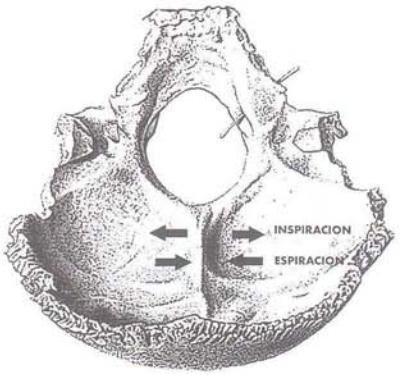

D-129

TECNICAS DE NORMALIZACION

LIBERACION DEL AGUJERO OCCIPITAL

Paciente en decúbito supino, el terapeuta sitúa los dedos debajo del reborde occipital tracc- u Ext. cionando suavemente con los dedos hacia atrás, hasta notar la sensación de liberación (movimiento posterior).

CORRECCION OCCIPITOATLOIDEA

G-130

POSICION DE LAS MANOS

TECNICA GLOBAL
Mediante tomo Frontal-Occ en técnica directa (acción en 2 ejes - transv.-vertic) se fuerza el retorno en Extens. solo del Occ.

Paciente en supino, el terapeuta a la cabecera de la camilla, entrecruza o cruza los dedos de forma que la eminencia tenar contacte con el occipucio en sus partes laterales.

D-130

POSTERIOR DERECHO (T. INDIRECTA)

En la fase de espiración, el terapeuta presiona sobre el occipucio del lado derecho, frenando el movimiento hasta la posición neutra durante cuatro o seis ciclos, luego comprobar.

VARIANTE PARA UN ANTERIOR DERECHO (T. DIRECTA)

Con el paciente en supino, se atrapa el reborde occipital a ambos lados con las yemas de los dedos. En esta posición se lleva el occipucio derecho en extensión, frenando la flexión durante 4 ó 6 ciclos, después comprobar.

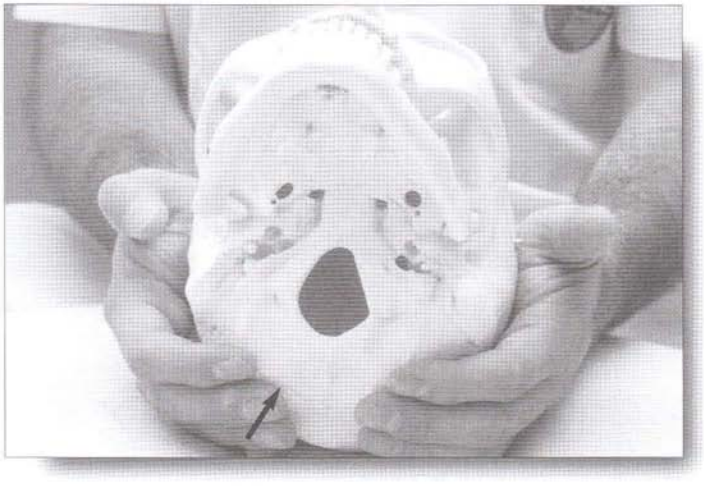

OCCIPUCIO ANTERIOR (T. INDIRECTA)

Ejemplo de occipucio anterior derecho.

En la fase de inspiración, el terapeuta presiona sobre el cóndilo derecho frenando en espiración durante varios ciclos y luego comprobar.

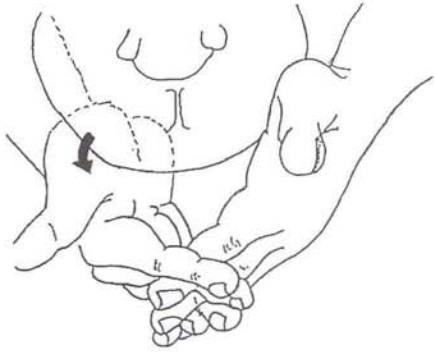

VARIANTE PARA UN OCCIPUCIO POSTERIOR (T. INDIRECTA)

Ejemplo de occipucio posterior izquierdo.

El terapeuta a la cabecera de la camilla, atrapa el reborde occipital a ambos lados con la yema de los dedos, movilizando en extensión y frenando en flexión el cóndilo en lesión durante 4 ó 6 ciclos; después comprobar.

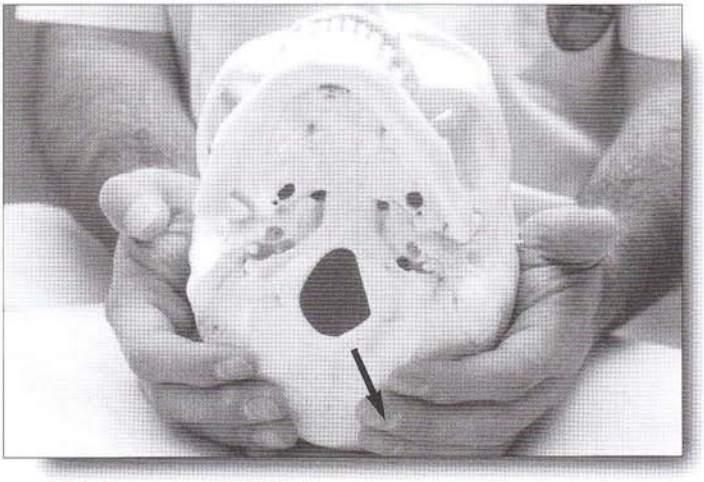

OCCIPUCIO BILATERAL ANTERIOR EN TECNICA INDIRECTA

En la fase de inspiración el terapeuta presiona en sentido de flexión, frenando en espiración (extensión) de 4 a 6 ciclos y luego comprobar.

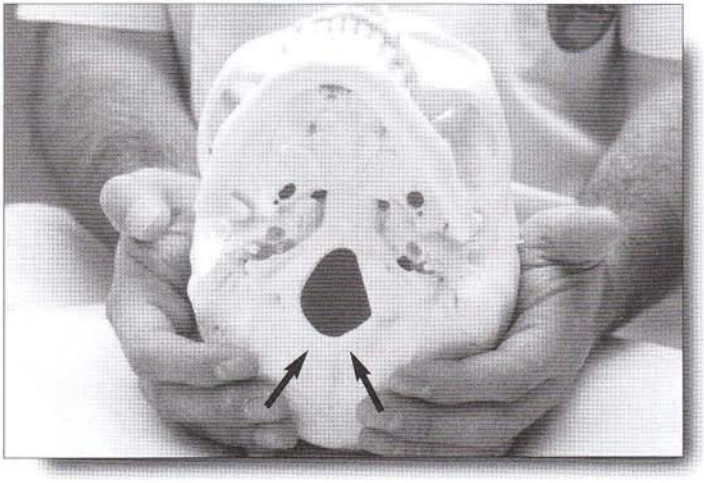

OCCIPUCIO BILATERAL POSTERIOR EN TECNICA INDIRECTA

Se realiza en parámetros contrarios al anterior.

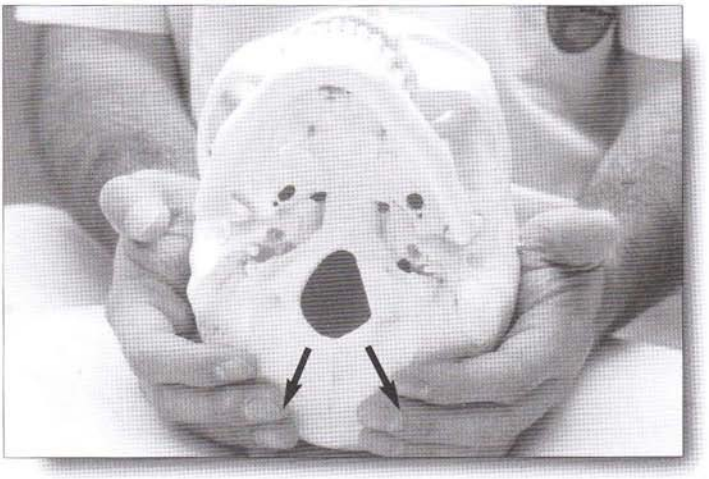

Nota: *para el occipucio posterior o anterior bilateral, se puede efectuar la presa con las manos cruzadas.*

10

LOS TEMPORALES

EL TEMPORAL

Hueso par, situado entre el occipital y el esfenoides, intervienen en la formación de la base del cráneo y de la pared lateral. En el individuo adulto se distinguen en este hueso cuatro partes: La porción escamosa, la porción petromastoidea, la porción timpánica y la porción hioidea; estas cuatro porciones están colocadas alrededor del conducto auditivo externo, abierto al exterior mediante el orificio auditivo externo y colocadas de tal forma que mientras la porción escamosa ocupa una posición central, la petromastoidea está situada por detrás de ella o dorsalmente dirigida a la línea media; la porción timpánica rodea el meato auditivo en sus porciones ventral y caudal y la porción hioidea o apófisis estiloides en dirección caudal o descendente.

VISTA INTERNA

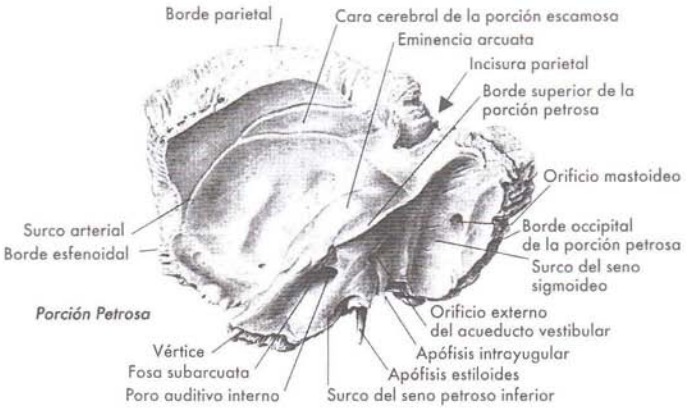

VISTA EXTERNA

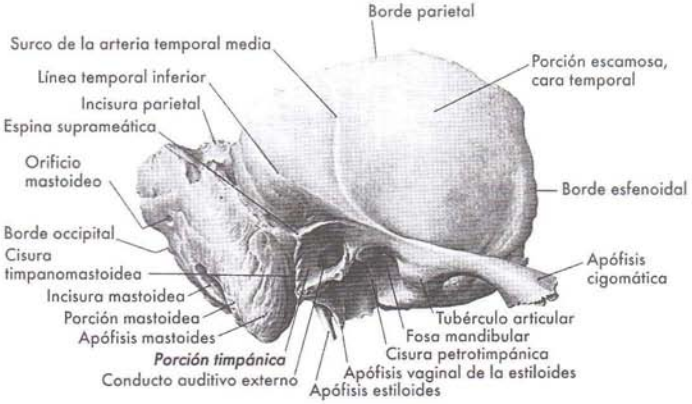

VISTA SUPERIOR

VISTA INFERIOR

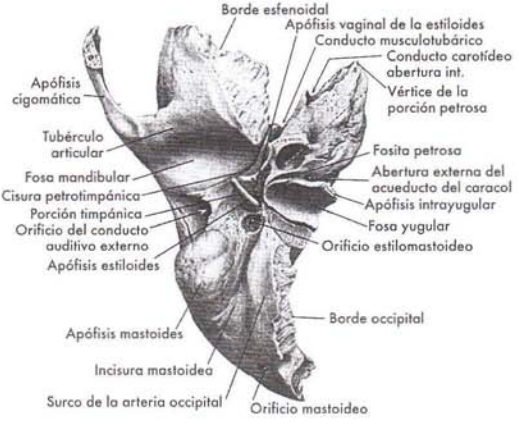

MOVIMIENTO FISIOLOGICO DE LOS TEMPORALES

La escama del temporal gira hacia el exterior sobre unos ejes bilaterales que están situados en el interior, a nivel de los conductos auditivos externos y se orientan hacia el interior, a lo largo de las pirámides petrosas de los temporales hasta su unión interna a nivel esfeno-basilar.

Durante la fase de extensión, los movimientos se invierten produciendo una rotación interna de los temporales y disminuyendo la distancia transversal entre los bordes superiores.

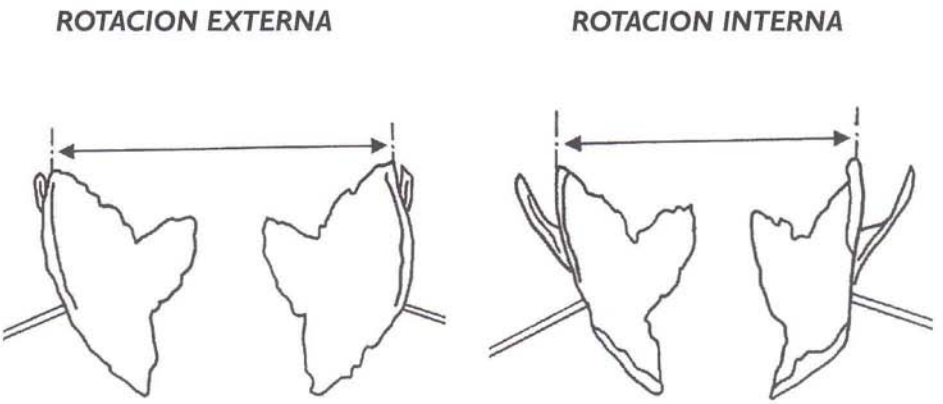

Eje externo para la rotación del hueso temporal

RELACIONES DEL TEMPORAL

- ***Cresta petrosa:*** Inserción de la tienda del cerebelo.
- ***Escama del temporal:*** Inserción del músculo temporal, su contracción produce la rotación externa del temporal.
- ***Apófisis cigomática:*** Inserción del masetero, su contracción provoca la rotación externa.
- ***Apófisis mastoides:*** Inserción de los esplenios, su contracción provoca la rotación externa; inserción del E.C.O.M., su contracción provoca la rotación interna.
- ***Apófisis estiloides:*** Inserción de los estilo-hioideos e hipoglosos, su contracción inhibe la movilidad del temporal.

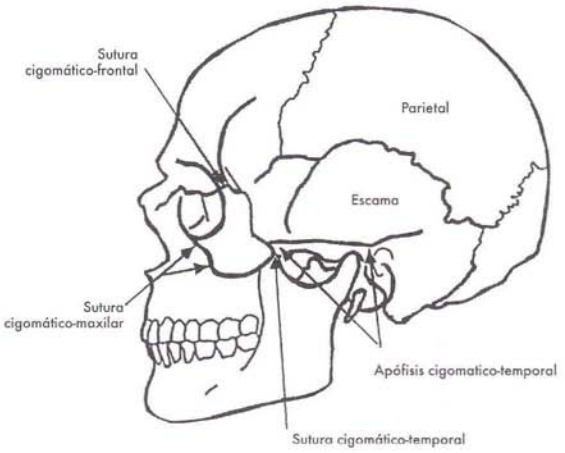

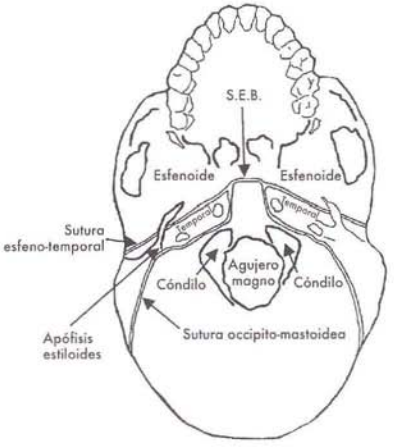

NERVIOS QUE ATRAVIESAN LOS TEMPORALES

- Auditivo
- Cuerda del tímpano
- Facial (VII N.C.)
- Petroso mayor
- Plexo simpático del carotídeo interno
- Ganglio semilunar del trigémino (V N.C.)
- Rama timpánica del glosofaríngeo (IX N.C.)
- Rama auricular del vago (X N.C.).

VASOS SANGUINEOS QUE ATRAVIESAN LOS TEMPORALES

- Arteria carotídea interna
- Arteria estilo-mastoidea
- Vena yugular interna
- Arteria occipital
- Seno petroso inferior
- Vasos meníngeos centrales
- Rama timpánica de la arteria maxilar
- Rama interna auditiva de la arteria basilar
- Rama coclear interna de la yugular

CLINICA

Las lesiones del temporal están en relación con el oído, el equilibrio, la vagotonía, el estrabismo (los nervios motores oculares pasan entre las capas de la tienda del cerebelo), la dislexia, ...

En los dolores persistentes y reincidentes a nivel del brazo y del hombro se deben tratar los temporales.

LA SUTURA TEMPORO-PARIETAL

La disfunción de la sutura temporo-parietal es frecuente y las causas pueden ser las siguientes:

- Contractura del músculo temporal (debida al estrés emocional, mal oclusión dentaria o disfunción de la articulación temporo-mandibular).

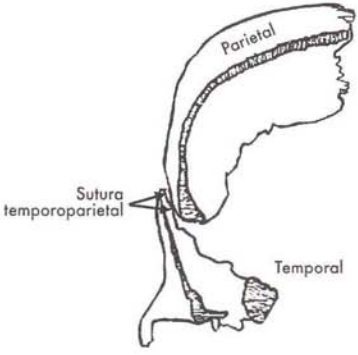

TEST Y TRATAMIENTO DE LA ARTICULACION PARIETO-TEMPOROMANDIBULAR

Paciente en decúbito supino. El terapeuta a la cabecera de la camilla, con la eminencia tenar situada en los parietales y los dedos en el ángulo de la mandíbula, efectúa una ligera compresión cefálica. Si aparecen los síntomas (dolor de ceja, de la A.T.M., en frontal, zumbido de oído), se efectúa una descompresión de las articulaciones parieto-temporomandibulares. Se efectúa en dos tiempos:

PRIMER TIEMPO

COMPRESION

Compresión suave hasta notar la sensación de descoaptación.

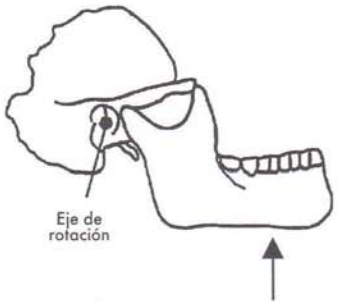

SEGUNDO TIEMPO

DESCOMPRESION

Descoaptación hasta notar la sensación de liberación, notando como se separan las articulaciones.

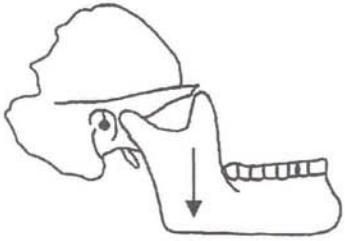

TEST Y TRATAMIENTO DE LA DISFUNCION DEL TEMPORAL

Las lesiones pueden ser unilaterales, bilaterales, asíncronas o sin movimiento en un lado o en ambos.

D-147

TECNICA DE LA PUNTA MASTOIDES TEST BILATERAL

Paciente en supino. El terapeuta a la cabecera, sitúa los pulgares sobre las apófisis mastoides, siguiendo el movimiento y evaluando la simetría. Si hay asimetría se comprueba qué hueso temporal inicia antes el movimiento para frenarle durante algunos ciclos, comprobar después.

Si no obtenemos resultado se tratará específicamente la restricción sutural.

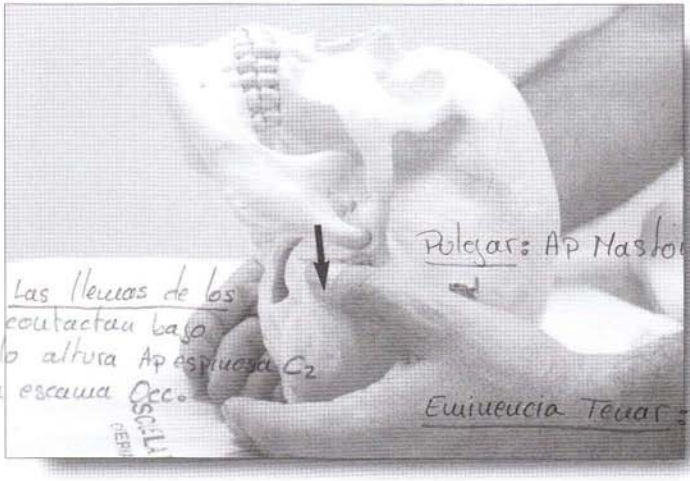

[Flex] → Ap Mast. Post-sup-inter. presión ↓ inducira Rot ext temp
[Ext] → Porción Mast. Post-inf-inter. inducira Rot-int temporal.

TECNICA DE SINCRONIZACION DE LOS TEMPORALES BILATERAL

Paciente en supino. El terapeuta a la cabecera, coloca los índices en las apófisis cigomáticas, el medio en el conducto auditivo y los anulares sobre los mastoides. En esta posición se testa el movimiento, comprobando la simetría y la sincronización.

Si encontramos restricción de movilidad se lleva en el sentido de lesión (T: indirecta) frenando el movimiento contrario hasta recuperar la amplitud.

Para sincronizarlo se frena el que se adelanta durante algunos ciclos y si la velocidad y simetría no se han restablecido, se sigue el movimiento en F y E inducido por el terapeuta.

UNILATERAL ⟹ Misma posición de la mano pero se toma el Occ con la otra (idem Fronto-Occ)

EJEMPLO DE ROTACION EXTERNA (T. INDIRECTA)

DESCOMPRESION DEL HUESO TEMPORAL

Se utiliza en los casos de pérdida de movilidad total o restricción importante, y como preparación a las técnicas de corrección.

D-129

TECNICA DEL TIRON DE OREJA

EAR -POOL

El paciente en supino. El terapeuta a la cabecera de la camilla, coge simultáneamente las dos orejas con el pulgar e índice atrapando la concha inferior, y efectúa una tracción suave postero-externa en dirección a los hombros. Una vez aparece el movimiento dejar la tracción. e infer.

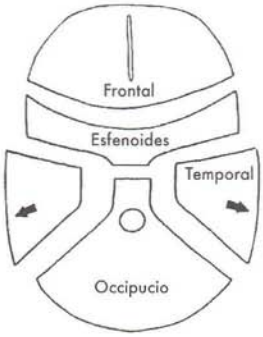

ANULARY MEÑIQUE
Aut y Post a la
mas

ZONA TENAR
Escama temporal

Nota: *en las lesiones del temporal hay que revisar la A.T.M., clavícula, el hioides y la 1ª costilla; si existe lesión corregirla.*

AUTOCORRECCION DE LA SUTURA TEMPORO-MANDIBULAR

La técnica consiste en presionar sobre un fulcro (gasa o suplemento similar) con los molares del lado de la lesión para descomprimir la sutura temporoparietal y temporomandibular.

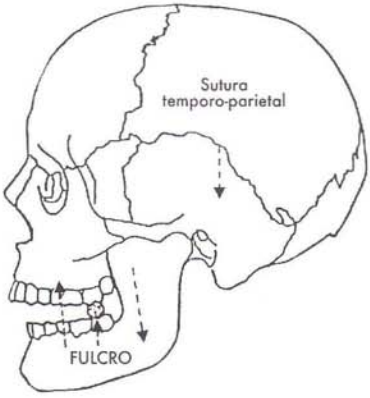

Nota: *esta técnica se le enseña al paciente para alibiar la zona en caso de sobrecarga y dolor.*

11

LOS MAXILARES

EL MAXILAR INFERIOR

El maxilar inferior forma la mandíbula y consta de un cuerpo cuya parte horizontal, curvada en su centro, contiene los dientes inferiores y forma la barbilla y dos porciones ascendentes, denominadas ramas, una a cada lado que se unen al cuerpo en el ángulo de la mandíbula.

Las ramas terminan por arriba en dos apófisis: La apófisis coronoides por delante y el cóndilo del maxilar, situado por detrás. El cóndilo se articula con el hueso temporal para formar la articulación temporomandibular.

MAXILAR INFERIOR

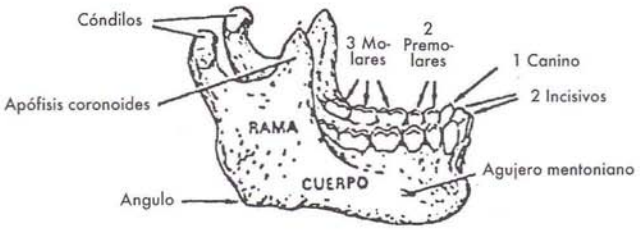

La A.T.M. es una articulación artrodial de encaje recíproco, libre de roce, tapizadas por un tejido resistente a la presión y un cartílago articular (menisco) que actúa como un amortiguador de las presiones durante el movimiento deslizante y protector de zonas óseas. La A.T.M. no está cubierta de cartílago hialino, sino de un tejido fibroso avascular llamado fibrocartílago capaz de soportar grandes presiones.

Es la articulación que más se usa en el cuerpo, realizando diversos movimientos como: Masticación, lenguaje, deglución, bostezo, etc. Constituye un elemento funcional bilateral que estabiliza el cráneo equilibrado sobre la columna cervical.

MOVIMIENTOS DE LA A.T.M. EN BISAGRA Y DESLIZAMIENTO

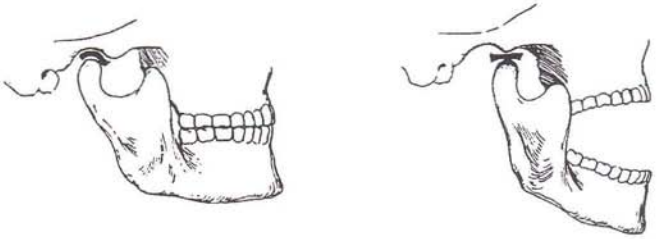

CLINICA

Localmente puede aparecer dolor a la palpación de la articulación y músculos de la zona, chasquidos durante el movimiento, dolor a la masticación, impotencia funcional.

Los síntomas en el área son muy variados: Dolor neurálgico en maxilares y cuello, cefaleas temporales, dolor suboccipital, dolor en los dientes, encías, lengua y paladar, dolor de oídos, vértigo, hipoacusia, taponamiento.

MOVIMIENTOS DE LA A.T.M.

Son de dos tipos: En bisagra y deslizamiento.

MOVIMIENTO EN BISAGRA

Se realiza dentro de la fosa glenoidea donde el cóndilo se desliza hacia delante, hacia el tubérculo temporal en apertura y cierre.

FLEXION

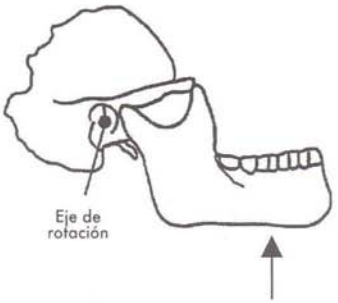

EXTENSION

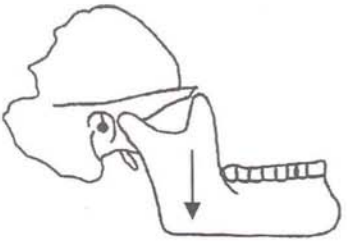

MOVIMIENTO EN DESLIZAMIENTO

Como ocurre con otras articulaciones que tienen más de un tipo de movimiento, el menisco se interpone y divide la cavidad articular en dos porciones, una superior para el movimiento de bisagra y otra inferior para el deslizamiento.

Este movimiento se logra a través de los vientres dobles de cada uno de los músculos pterigoideos externos que actúan de manera asincrónica.

DESVIACION LATERAL

MOVIMIENTOS LATERALES

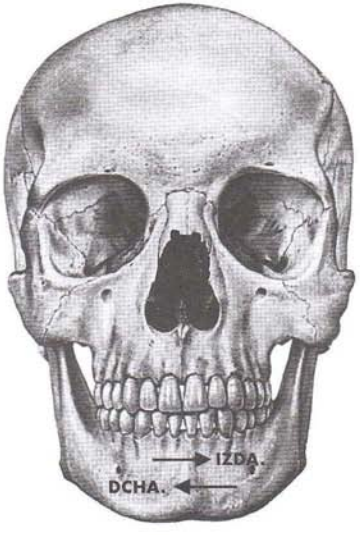

TEST Y TRATAMIENTO

D-295 D-299

Paciente en supino. El terapeuta a la cabecera de la camilla sitúa la yema del 4° dedo (anular) sobre el cóndilo y las del 2° y 3° dedos de ambas manos sobre los ángulos. mandibulares

En esta posición se sigue el comportamiento en flexión, extensión y traslación lateral derecha o izquierda.

EN Flex se abre y desciende ligeramente

VARIANTE UNIMANUAL

Paciente en supino. El terapeuta al lado atrapa el maxilar con una mano, tratando de adaptar el pulgar y dedo medio lo más cerca de los ángulos, apresando la barbilla con el ángulo formado por estos dos dedos. En esta posición sigue el comportamiento de lesión en flexión, extensión y traslación lateral izquierda o derecha.

POSIBILIDADES DE LESION

- ***LESION EN FLEXION UNILATERAL O BILATERAL***

  Los cóndilos no se mueven hacia delante.

- ***LESION EN EXTENSION UNILATERAL O BILATERAL***

  Los cóndilos no se mueven hacia atrás.

- ***LESION EN TRASLACION LATERAL DERECHA O IZQUIERDA***

  La mandíbula se queda en lateralización de un lado desplazando un cóndilo hacia delante y otro hacia atrás: Ejemplo a derecha (cóndilo izquierdo adelantado, derecho posteriorizado).

Nota: *las dos lesiones pueden estar asociadas, frecuentemente de forma unilateral en flexión o extensión con la lateralización.*

TECNICAS DE DESCOAPTACION

Explicadas en el tratamiento de los temporales (test y tratamiento de la articulación parieto-temporomandibular).

FASE DE DESCOAPTACION

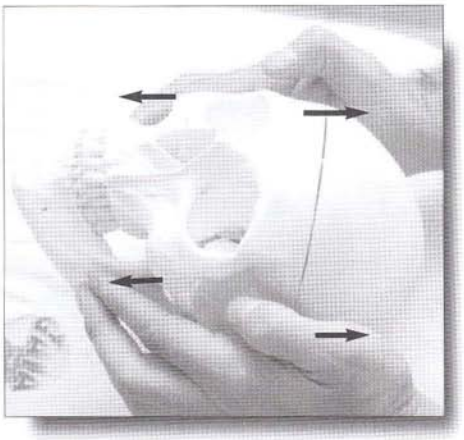

FASE DE COMPRESION

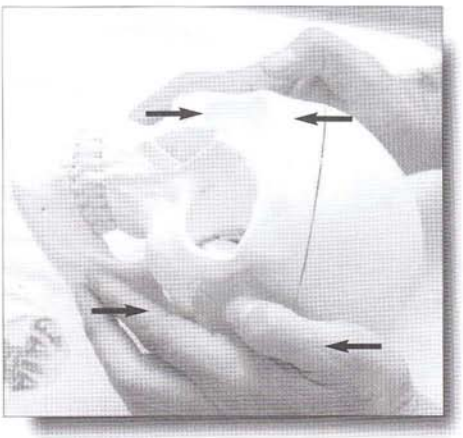

CORRECCION DE UN BILATERAL O UNILATERAL EN FLEXION

Técnica indiracta

En la fase de inspiración se acompaña el movimiento de cierre frenando el movimiento contrario durante va-rios ciclos, después comprobar.

VARIANTE UNIMANUAL

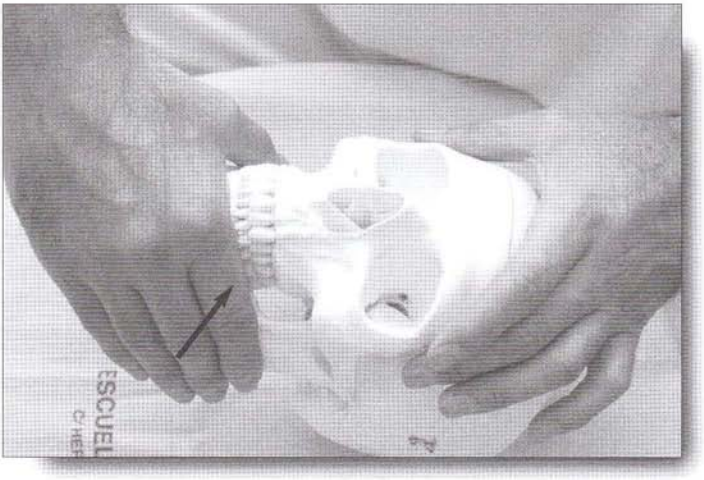

CORRECCION DE UN BILATERAL O UNILATERAL EN EXTENSION

Técnica indirecta

En la fase de inspiración se acompaña el movimiento de apertura, frenando el movimiento contrario durante varios ciclos, comprobando la amplitud en ambos sentidos.

VARIANTE UNIMANUAL

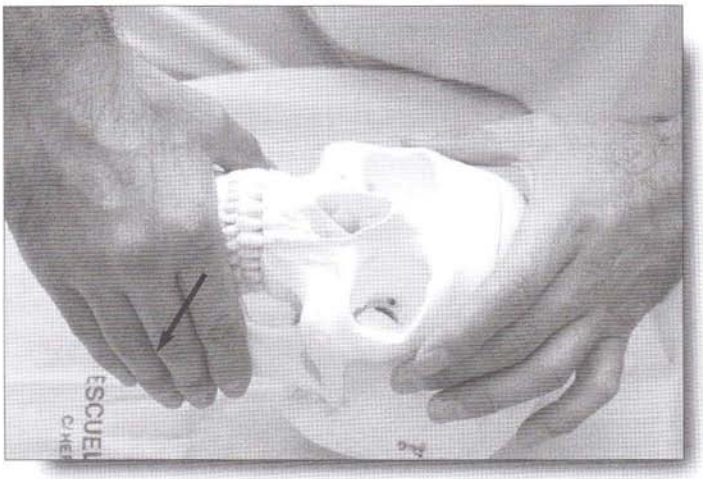

LESION EN LATERALIZACION DERECHA

Técnica indirecta

En la fase de flexión se acompaña el movimiento de lateralización derecha frenando el contrario durante varios ciclos, después se comprueba.

La lesión en lateralización izquierda se realiza en parámetros contrarios.

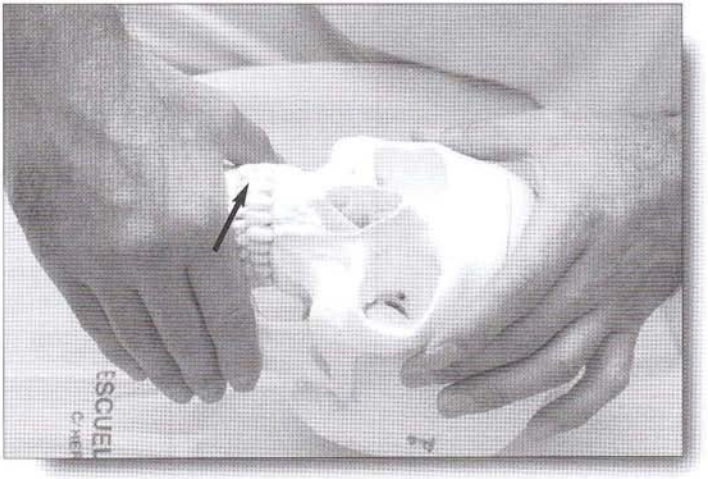

Nota: *aunque no se especifique la lesión en técnica directa se sobreentiende que cambiando los parámetros, movilizando en sentido de corrección y manteniendo en el de lesión durante varios ciclos podemos tratar en casos de traumatismos o niños pequeños.*

EL MAXILAR SUPERIOR

Los maxilares superiores se articulan, el uno con el otro, con los huesos nasales, el frontal y el etmoides, los molares, los unguis (o lacrimales), los cornetes inferiores, el palatino, el vómer y a veces directamente con las caras laterales pterigoideas del esfenoides.

Los músculos que se insertan en el maxilar superior son: El pterigoideo interno, el bucinador, el oblicuo menor del ojo, el orbicular de los párpados y de los labios. La disfunción del maxilar superior produce anomalías de la cara (de expresión y movilidad del ojo).

Los nervios en relación con el maxilar superior son: Los infraorbitarios, las ramas maxilares del trigémino, el nasopalatino, el palatino mayor y el anterior, el alveolar interno y el posterior.

MAXILAR DERECHO

VISION LATERAL EXTERNA

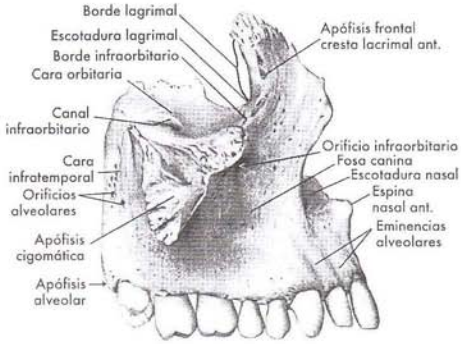

VISION LATERAL INTERNA

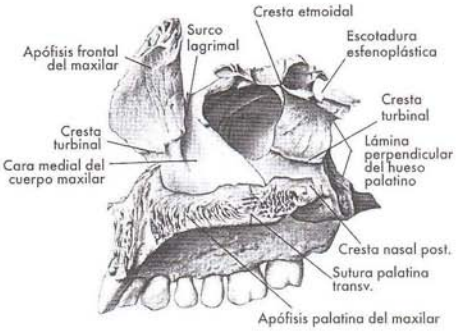

VISION BUCAL

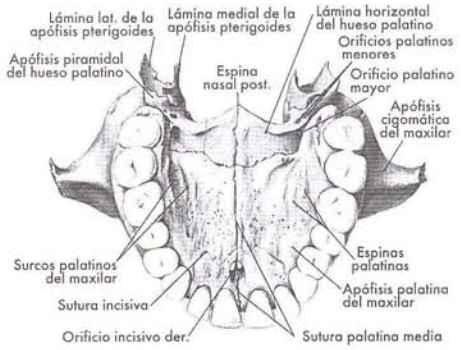

VISION SUPERIOR

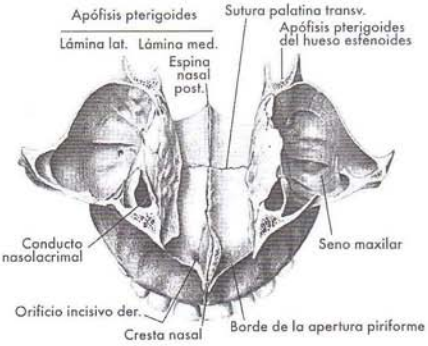

CLINICA

Las disfunciones del maxilar superior producen dolores, neuralgias, sinusitis, rinitis, dolores dentales, etc.

MOVIMIENTO FISIOLOGICO DE LOS MAXILARES SUPERIORES

Los maxilares giran en rotación externa (flexión) cuando la base del cráneo se flexiona, produciéndose así una separación transversal de las carillas masticatorias y en rotación interna cuando la base se extiende disminuyendo el diámetro transversal de las carillas masticatorias.

EJES DE MOVILIDAD

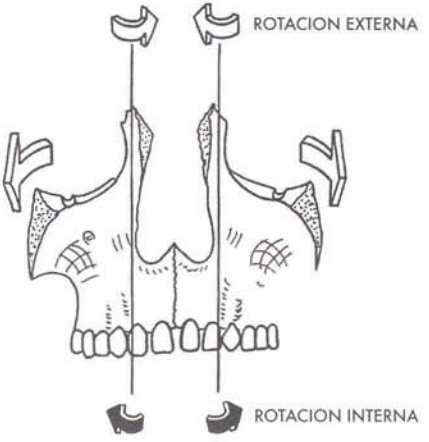

EXTENSION (ROTACION INTERNA)

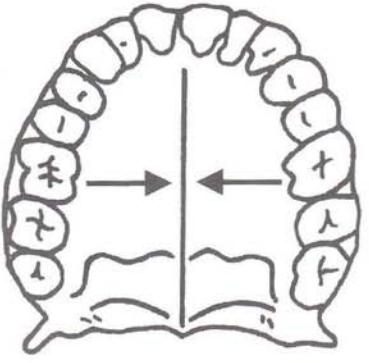

FLEXION (ROTACION EXTERNA)

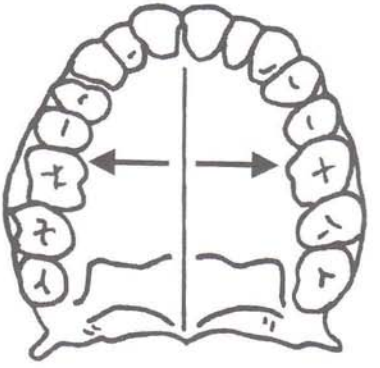

TEST Y TRATAMIENTO DEL MAXILAR SUPERIOR

VALORACION INTERNA

Con el paciente en supino, el terapeuta sigue la función del maxilar, colocando los dedos 2° y 3° de una mano sobre las caras masticatorias de los molares superiores, mientras los dedos pulgar y medio de la otra mano acompañan simultáneamente a las alas mayores del esfenoides.

Esfenoides en flexión, separación transversal de las carillas masticatorias y en extensión disminución del diámetro transversal de las carillas masticatorias.

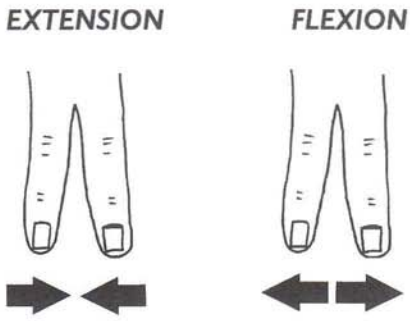

VALORACION EXTERNA

Con el paciente en supino, el terapeuta coloca el primer y segundo dedos sobre las eminencias alveolares lateralmente y acompañan al esfenoides con el primero y tercer dedo de la mano libre.

Cuando el esfenoides va a flexión, se separa la parte inferior del maxilar, cuando va a extensión se cierra.

NORMALIZACION INTERNA

ID-262

Tomando como ejemplo una lesión de flexión (rotación externa), se sigue el movimiento facilitado en inspiración frenando el de espiración durante varios ciclos, luego comprobar.

Ejemplo de flexión (T. Indirecta)

carillas masticatorias separan.

Ejemplo de extensión (T. Indirecta)

carillas masticatorias aproximan

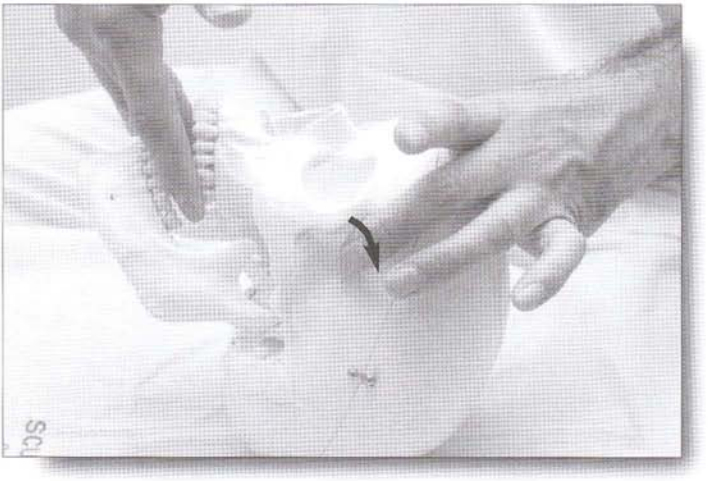

NORMALIZACION EXTERNA

D-263

Ejemplo de flexión

Igual que en el diagnóstico, seguimos el movimiento en inspiración frenando el de espiración hasta restablecer el movimiento.

VARIANTE DE NORMALIZACION EXTERNA

D-264

Ejemplo de extensión

Se sigue el movimiento en espiración frenando el de inspiración durante varios ciclos hasta comprobar la recuperación del movimiento.

Nota: *las técnicas directas se efectúan en parámetros contrarios a las indirectas.*

LESIONES ESFENO-MAXILARES

Pueden ser de fijación total de una de las láminas en torsión o en flexión o extensión, asociado a las fijaciones sobre el paladar duro con el vomer.

TEST

Se realiza en la misma posición que para el test anterior, comprobando el movimiento en rotación externa e interna con relación a la flexión y extensión del esfenoides.

La torsión esfenomaxilar no es un movimiento fisiológico normal.

NORMALIZACION ID-265

Ejemplo de torsión derecha (T. Indirecta).

En la misma posición que para el diagnóstico se sigue el movimiento del maxilar en torsión derecha frenando el contrario.

Se contacta
índice y Medio con
arcos masticadores
y molares post.,
Ap. alveolares
del maxilar

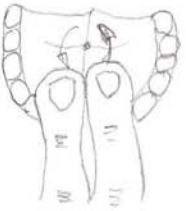

VARIANTE

Ejemplo de torsión izquierda (T. Indirecta).

Se realiza igual que la técnica anterior, situando los dedos índice y medio de una mano a ambos lados de la parte externa del maxilar superior, siguiendo el movimiento en torsión izquierda y frenando el contrario.

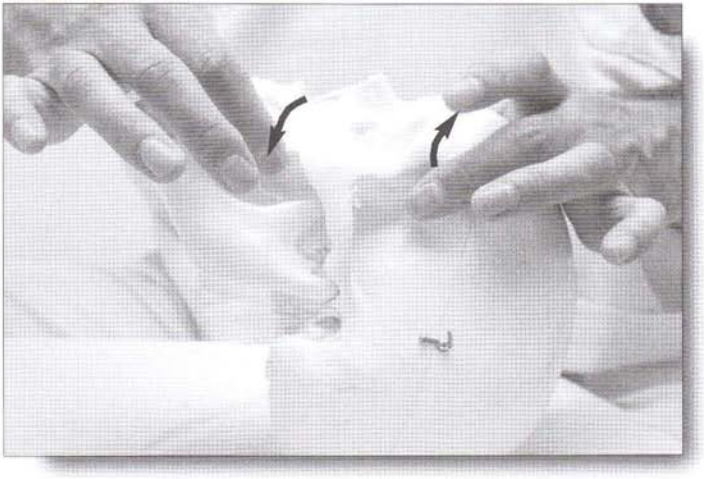

Ejemplo de torsión izquierda (T. Directa).

Se realiza en parametros contrarios al anterior.

CIZALLADURA TRANSVERSAL ESFENO-MAXILAR

D-266

NORMAL

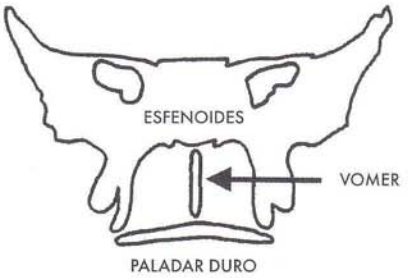

CIZALLADURA A IZQUIERDA

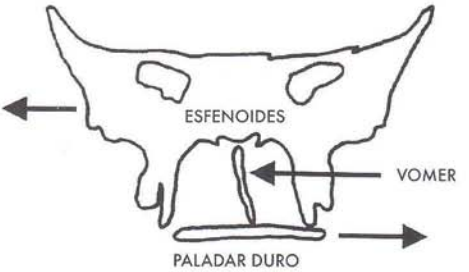

Por traumatismos directos o lesiones de maloclusión dental puede afectarse la zona esfenoides-vomer-maxilar, quedando el maxilar en traslación izquierda o derecha.

TEST

En la misma posición que las técnicas anteriores. Se mantiene el esfenoides en el plano transversal y se mueve el maxilar superior lateralmente, paralelo al esfenoides.

TECNICA INDIRECTA PARA UNA LESION A IZQUIERDA

* Toma en paladar duro AP Alveolares

Cuando el esfenoides va a flexión, y se empuja el maxilar en dirección a la lesión con una presión suave durante 5 ó 6 ciclos, frenando el movimiento en extensión; luego comprobar.

Despues seguido corrector

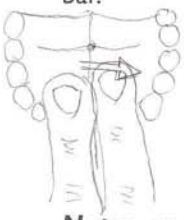

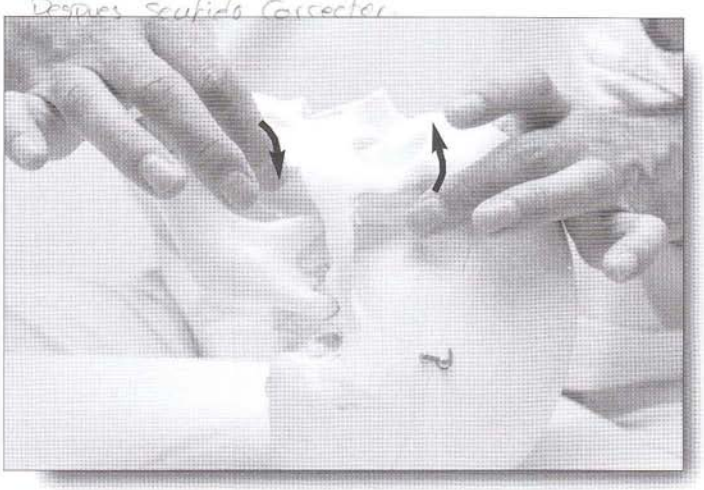

Nota: *en esta técnica, se puede realizar una presión suave sin seguir el M.S.C. hasta la corrección.*

IMBRICACION ESFENO-MAXILAR

/0-266/

El maxilar superior y el esfenoides están empujados juntos, imbricando el hueso palatino entre ellos (hay una imbricación del vómer en el esfenoides).

TEST

En la misma posición que para las técnicas anteriores, comprobaremos una falta de independencia entre el esfenoides y uno o los dos maxilares (parecen moverse como una unidad).

Podemos encontrar:

- Una resistencia unilateral (imbricación unilateral del esfenoides).
- Una resistencia bilateral (imbricación bilateral del esfenoides).
- Una resistencia mediana (imbricación del vómer con el esfenoides).

NORMALIZACION

En la misma posición que las anteriores, se atrapa con el pulgar y los dedos la parte anterior del maxilar. En esta posición, se efectúa una presión suave hasta notar la descoaptación y, seguidamente, tracción suave y mantenida hacia delante de forma unilateral, bilateral o mediana, en dependencia de la restricción y hasta la percepción de la liberación; después comprobar.

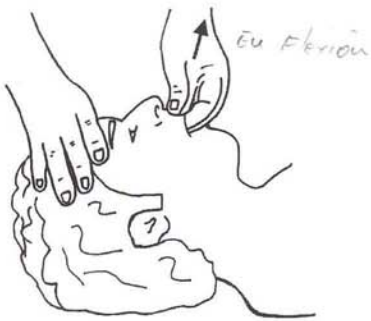

SINCRONIZACION ESFENO-MAXILAR

D-269

Con el paciente en supino, el terapeuta sitúa el primer y segundo dedos de una mano a ambos lados de la cara externa de los maxilares y con la otra en las alas del esfenoides comprueba el movimiento de flexión del esfenoides que se aproxima al maxilar y de extensión (alejamiento del maxilar).

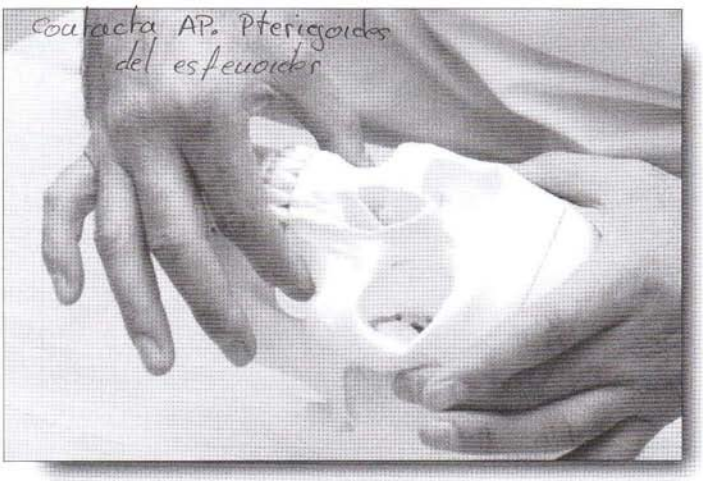

LESION ESFENO-MAXILAR EN FLEXION

Técnica indirecta

En la misma posición que el diagnóstico, en la fase de inspiración se moviliza en flexión y en la de espiración se frena el movimiento durante 4 ó 6 ciclos; después comprobar.

Nota: *en técnica directa parámetros contrarios.*

LESION ESFENO-MAXILAR EN EXTENSION (T. INDIRECTA)

En la misma posición que para el diagnóstico, se lleva a extensión y se frena en flexión.

Nota: *en técnica directa parámetros contrarios.*

LOS PALATINOS

LOS PALATINOS

VISION LATERAL

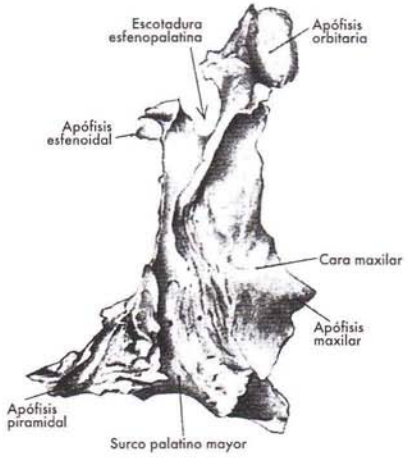

VISION DORSAL

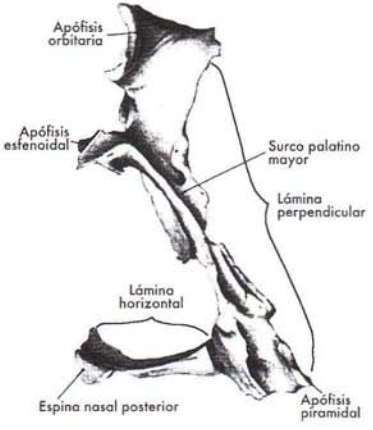

VISION MEDIAL

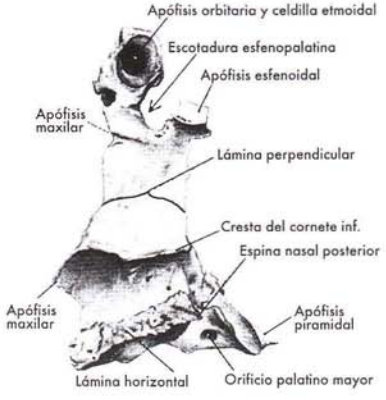

Los palatinos se articulan con el esfenoides, el etmoides, el maxilar superior, el cornete inferior y el vómer.

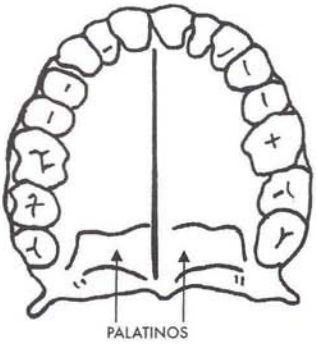

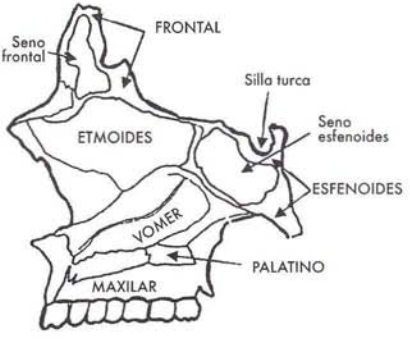

INSERCIONES MUSCULARES

El periestafilini externo, el músculo malar y el pterigoideo interno.

NERVIOS

Palatino mayor y menor y fibras sinusíteas palatinas y de los nervios nasopalatinos y glosofaríngeos.

VASOS SANGUINEOS

Ramas desencadenantes palatinas de la arteria maxilar, rama palatina ascendente de la arteria facial y rama palatina de la arteria faríngea ascendente.

Los huesos palatinos hacen la unión funcional entre el maxilar y las caras laterales pterigoideas del esfenoides.

MOVILIDAD

Es relativa a la influencia:

- Del esfenoides
- Del vómer
- Del maxilar

El movimiento de los palatinos se efectúa en rotación externa - rotación interna.

ROTACION EXTERNA

En la flexión de la S.E.B. el palatino:

- Desciende
- Se separa de la línea central
- Va un poco hacia delante

ROTACION INTERNA

En la extensión de la S.E.B. el palatino:

- Asciende
- Se acerca a la línea central
- Va hacia atrás

MOVIMIENTOS DE LA APOFISIS MAXILAR

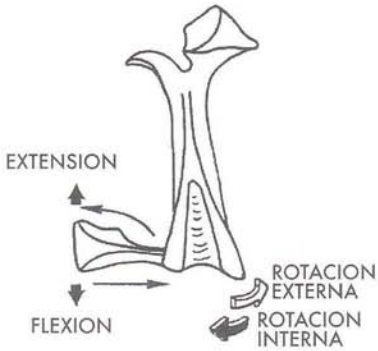

TEST DEL PALATINO

D-249

TECNICA UNILATERAL

El terapeuta sitúa los dedos pulgar y medio de una mano sobre las alas mayores del esfenoides y el índice de la mano libre sobre el palatino, sin rebasar el paladar duro, a 6 mm del borde del último molar aproximadamente.

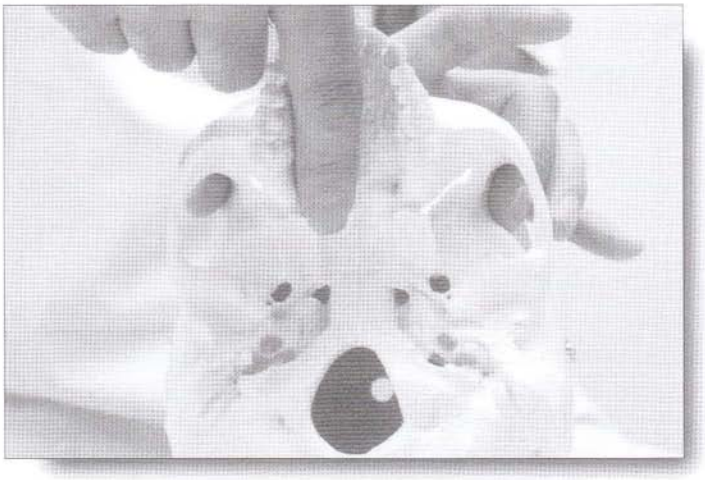

TECNICA BILATERAL

Igual que la técnica anterior, con el índice y medio de una mano sobre los palatinos, a ambos lados de la sutura interpalatina.

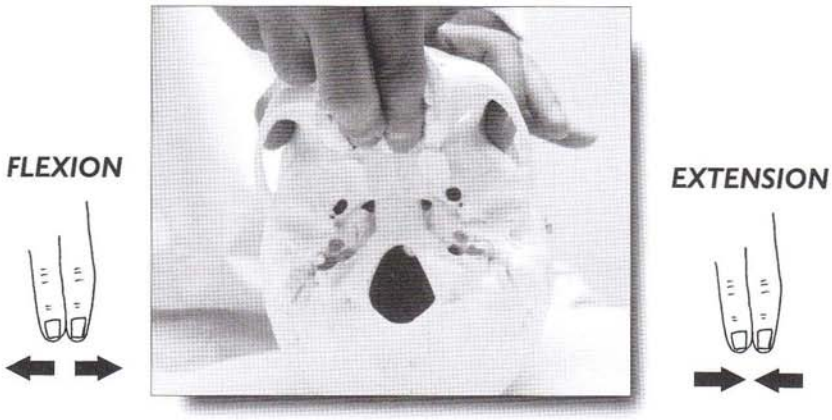

TRATAMIENTO

D-251 D-269

NORMALIZACION PTERIGOIDEO-PALATINA (ROTACION INTERNA Y EXTERNA)

sobre lamina horiz palatina

superior En primer lugar se ejerce una suave presión sobre el hueso en una dirección cefálica durante algunos ciclos y después se aplica una suave presión hacia afuera (rotación externa) o hacia dentro (rotación interna) en dependencia de la lesión.

NORMALIZACION PTERIGOIDEO-PALATINA (ROTACION INTERNA Y EXTERNA)

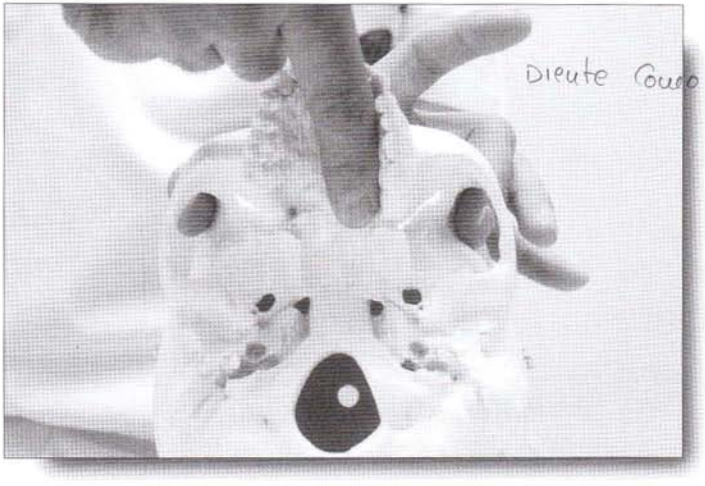

NORMALIZACION MAXILO-PALATINA

D-268

Se realiza en dos fases:

- ***PRIMERA FASE:*** Se efectúa una ligera presión en dirección maxilar (flexión) durante 4 a 6 ciclos.
- ***SEGUNDA FASE:*** Presión suave hacia atrás (R.E.) hasta notar que el hueso rota externamente.

PRIMERA FASE

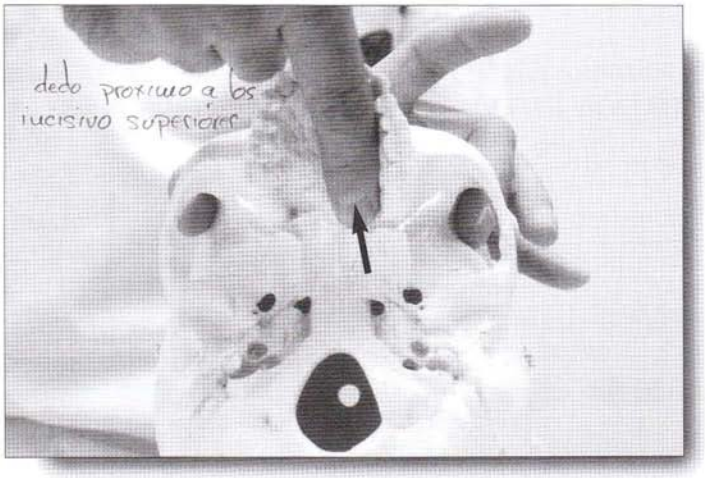

SEGUNDA FASE

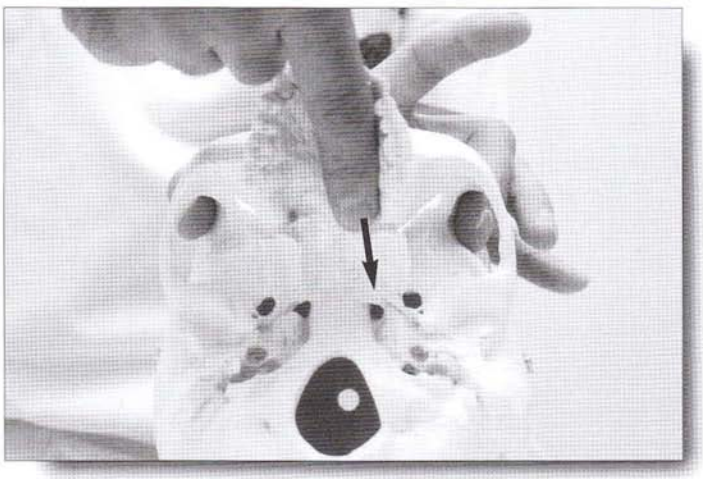

 D-267

NORMALIZACION INTERPALATINA Ó INTERMAXILAR

Se realiza en la misma posición que la técnica bilateral del test del palatino. Fig-202

Se realiza en dos fases: Maxo Craneal Alos Hy es fenómeno

- ***PRIMERA FASE:*** Se efectúa una presión suave, aproximando los palatinos (R.I.) durante 4 a 6 ciclos.
- ***SEGUNDA FASE:*** Se moviliza presionando suavemente hacia afuera, en rotación externa.

Dedos a ambos lados d la Sutura

PRIMERA FASE: ROTACION INTERNA

Extensión

SEGUNDA FASE: ROTACION EXTERNA

Flexión

Nota: *se puede realizar unilateralmente utilizando un palatino presionando hacia el interior hasta notar la descoaptación y luego hacia fuera hasta sentir la sensación de liberación.*

LOS PARIETALES

LOS PARIETALES

Constituyen la mayor parte de los lados del techo de la bóveda craneana.

El punto máximo de convexidad externa de cada hueso parietal nos enseña el origen de la osificación ósea. Si este punto es anormalmente prominente muestra que ha habido (o que hay), una resistencia a la expansión periférica del hueso, probablemente debida al aumento de tensión de la membrana de la duramadre. Los parietales pueden influir sobre la función del seno longitudinal, la circulación venosa cerebral y la reabsorción del L.C.R. en el sistema venoso.

DESCRIPCION

El hueso parietal posee dos superficies:

- ***Externa convexa:*** Línea curva temporal y eminencia parietal.
- ***Interna cóncava:*** Canal para el seno longitudinal superior con la inserción marginal de la hoz. Impresiones de las circunvoluciones cerebrales de las granulaciones aracnoideas y de los vasos sanguíneos.

Cuatro bordes:

1.- ***Sagital*** con unos recortes profundos más anchos hacia atrás.

2.- ***Frontal o coronal:*** Canal para el seno longitudinal superior con la inserción marginal de la hoz. Impresiones de las circunvoluciones cerebrales de las granulaciones aracnoideas y de los vasos sanguíneos.

3.- ***Lambdoidal u occipital***, biselado como el coronal.

4.- ***Escamoso o temporal.*** Unos pliegues dentados cortados por la escotadura parietal y la mastoides.

Cuatro ángulos:

1.- ***Bregma:*** Anterosuperior o ángulo frontal, fontanela anterior.

2.- ***Pterión:*** Anteroinferior o ángulo esfenoidal, fontanela anterior.

3.- ***Asterión:*** Posteroinferior o ángulo mastoides, fontanela mastoidea.

4.- ***Lambda:*** Posterosuperior o ángulo occipital, fontanela lambdoidea (posterior).

En el interior, seno lateral y tienda del cerebelo.

Se articula con: El otro parietal (sutura sagital), el frontal (sutura coronal), el occipital (sutura lambdoidal), ala mayor del esfenoides (pterión), el temporal (suturas espinosas y parieto-mastoidea).

OSIFICACION:

Dos núcleos a las siete semanas que fusionan en uno sólo en tres meses.

VISION EXTERNA

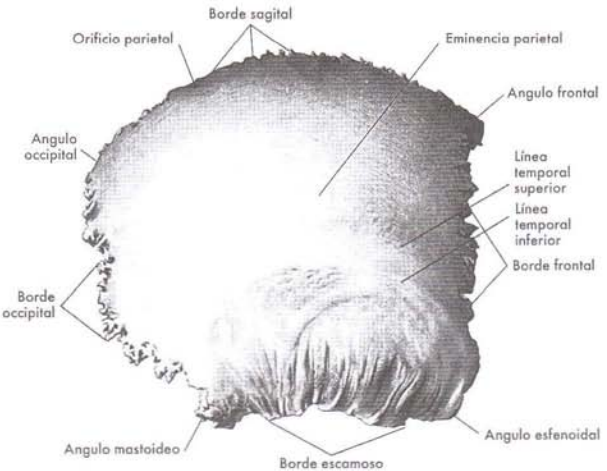

VISION INTERNA

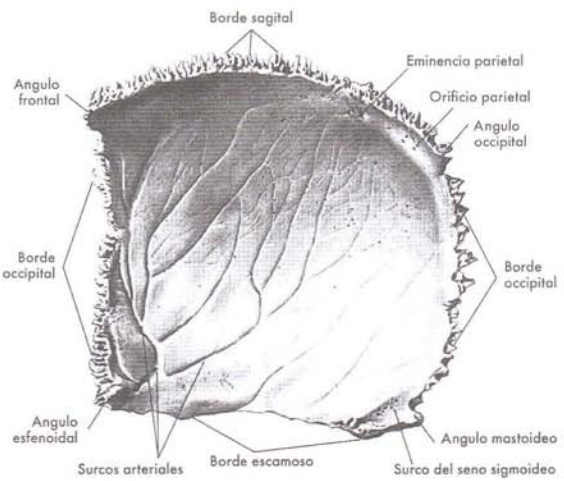

LAS LESIONES Y SUS SINTOMAS

LESIONES PRIMARIAS

Los parietales están sujetos a unas distorsiones como la prominencia de centros de osificación conocida como causas parietales.

LESIONES SECUNDARIAS

Debidas a una posición patológica del temporal y/o del occipital.

LESIONES TRAUMATICAS

Pueden ser directas en una parte del hueso o indirectas a partir de una caída sobre los pies o sobre las nalgas.

CLINICA

Las lesiones de los parietales inducen a cefaleas, epilepsias idiopáticas, dolor localizado o trastorno circulatorio.

OBSERVACION

- Las curvas parietales, las suturas elevadas o deprimidas, los lugares aplastados.
- De los puntos de localización: Bregma, lambda, pterión y asterión.
- Las anomalías de posición en relación a los anexos.

MOVIMIENTO FISIOLOGICO DE LOS PARIETALES

Dentro del M.R.P. se describe como rotación externa o interna sobre un eje arbitrario que pasa por cada hueso y va de un punto situado en el borde coronal, ligeramente hacia dentro del bregma, para ir en una dirección posterolateral hacia la protuberancia parietal.

En una rotación externa el parietal gira alrededor del eje para llevar el ángulo mastoideo hacia delante y hacia fuera.

En rotación interna el movimiento es inverso.

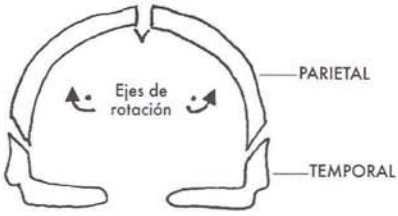

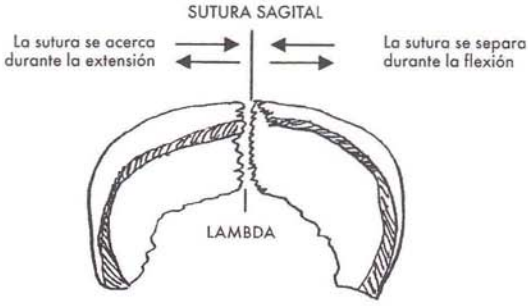

D-163

TEST DE LOS PARIETALES

TOMA POR BOVEDA (Pg 135)

Con el paciente en supino, el terapeuta sitúa los pulgares cruzados sobre los ángulos frontales y el resto de los dedos sobre las eminencias parietales, siguiendo el comportamiento inspiración - rotación externa, espiración - rotación interna.

Flex → Post-Inf-ext. Ext. → Ant-Sup-Int.

Las lesiones pueden ser:

- Bilaterales en rotación externa o interna,
- Unilaterales en rotación interna o externa,
- Fijación total unilateral o bilateral, o
- Combinados rotación interna de un lado y externa del otro.

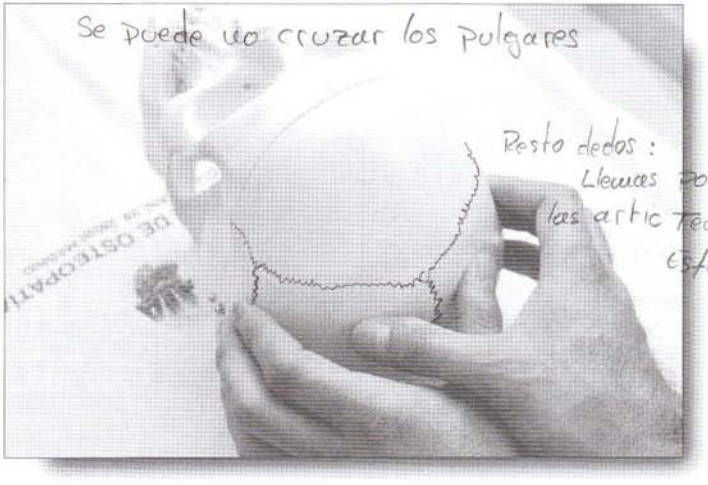

TECNICAS DE CORRECCION

LESIONES DE RESTRICCION GLOBAL

En los casos de pérdida de movilidad de los parietales cuando no se registra el movimiento, conviene realizar una técnica de descoaptación global.

D-165

TECNICA DE LEVANTAMIENTO DE LOS PARIETALES LIFT

El levantamiento de los parietales actúa sobre la arteria meníngea, sobre la hipertensión arterial, cefaleas congestivas, insomnio y en general para la congestión venosa.

- ***PRIMERA FASE*** Extensión

Paciente en decúbito supino. El terapeuta a la cabecera de la camilla, sitúa los dedos por encima del temporal, en los parietales, presionando suavemente hasta notar la descoaptación.

- ***SEGUNDA FASE*** Flexión

El terapeuta tira de los parietales suavemente al mismo tiempo que con los pulgares cruzados sobre los ángulos, los separa hasta sentir la sensación de liberación, llevándolos a rotación externa. post - inf.

PRIMERA FASE

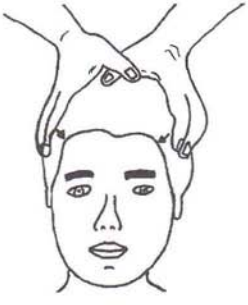

SEGUNDA FASE

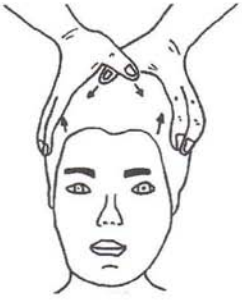

PRIMERA FASE (1 y 2)

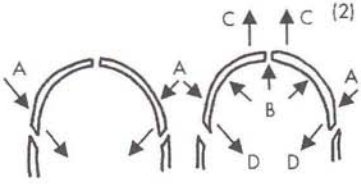

SEGUNDA FASE (3)

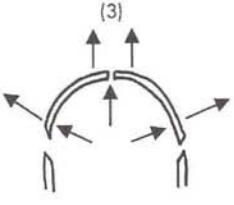

1. Presión media suave (A)
2.- Presión suave mantenida (A), presiones del fluido interno, comienzan (B) a levantar los parietales (C), cuando las fisuras se desenganchan (D)
3.- El fluido interno presiona lateralmente expandiendo los parietales.

NORMALIZACION DE LAS LESIONES DE ROTACION INTERNA O EXTERNA

D-165

PARIETAL EN ROTACION EXTERNA O INTERNA

O TOMA BOVEDA

El mismo protocolo que para la maniobra precedente. Con los dedos en contacto con los biseles externos, se corrigen en técnica directa o indirecta.

LESION DE ROTACION EXTERNA

Lanza a Re Flexión Extensión

Se sigue el movimiento en inspiración frenando el de espiración durante varios ciclos, después comprobar.

TECNICA INDIRECTA

Tambien se puede contactar los PULGARES sin cruzar

LESION DE ROTACION INTERNA

Se lanza a RI Extens Flex.

Se sigue el movimiento en espiración frenando el de inspiración, después comprobar.

TECNICA INDIRECTA Se puede NO cruzar pulgares

FLEXION (R.E.)

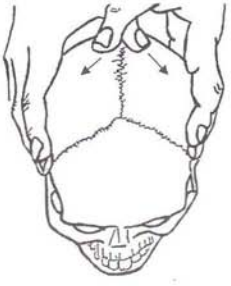

EXTENSION (R.I.)

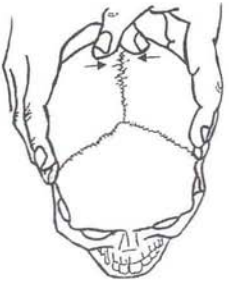

Nota: *las técnicas directas se restablecen en parámetros contrarios a las indirectas, siguiendo el movimiento de restricción y frenando el de lesión.*

TRATAMIENTO DE LAS SUTURAS

En lesiones traumáticas o después de un proceso infeccioso meníngeo o encefálico, cuando no se puede restablecer el movimiento, la liberación de las suturas con los huesos relacionados nos permite recuperar parte del movimiento para, posteriormente, poder restablecer el hueso afectado con la técnica apropiada en la lesión que corresponda.

El tratamiento de las suturas se efectúa presionando suavemente en el sentido de la sutura hasta la sensación de descoaptación y después separación hasta notar la sensación de liberación.

DESIMPACTACION DEL LAMBDA

D-168

Paciente en decúbito supino. El terapeuta a la cabecera de la camilla, sitúa los meñiques sobre la parte superior de la escama occipital, cerca del lambda, los anulares sobre el ángulo posteroinferior de los parietales, los medios encima de la apófisis cigomática, los índices sobre el ángulo anteroinferior de los parietales, los pulgares, cruzados lo más cerca posible del lambda, sobre el ángulo posterosuperior de los parietales. En una primera fase, los pulgares aprietan sobre los ángulos y en una segunda, los meñiques efectúan la flexión del occipucio al mismo tiempo que los pulgares arrastran los ángulos hacia fuera, alejándolos el uno del otro y el resto de los dedos ayudan a la rotación externa de los parietales hasta sentir la sensación de liberación.

D-167 D-181

LIBERACION PARIETOFRONTAL

Paciente sentado. El terapeuta frente a él, sitúa las eminencias tenares sobre la parte externa de los parietales. En esta posición, el terapeuta comprime los dos parietales hacia el interior durante unos ciclos. En una segunda fase los eleva hacia el vértex y atrás, hasta sentir la sensación de liberación, o sigue la fase de flexión y mantiene en extensión.

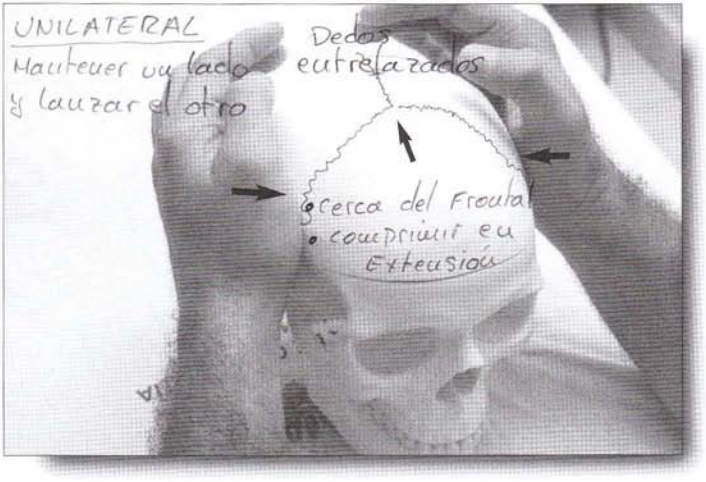

D-185

LIBERACION PARIETOFRONTAL UNILATERAL

LIFT FRONTAL

Paciente en decúbito supino. El terapeuta en la cabecera de la camilla del lado contrario a la lesión, sitúa las yemas de los dedos de una mano abarcando al parietal desde el ángulo bregmático hasta el ángulo esfenoidal y con la otra desde la sutura sagital hasta el reborde orbitario.

1ª FASE:
Compresión suave.

2ª FASE:
Descoaptación en presión contrariada hasta notar la sensación de liberación.

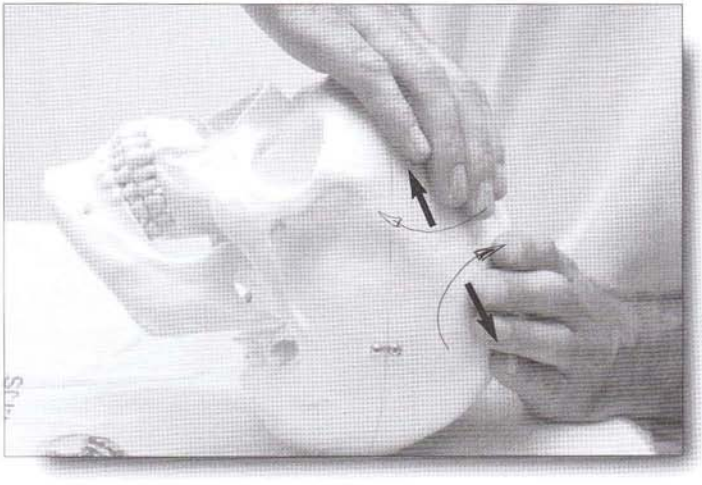

DESIMPACTACION DEL BREGMA

Paciente en decúbito supino. El terapeuta a la cabecera de la camilla, sitúa los índices detrás de las órbitas del frontal, los pulgares sobre los ángulos anterosuperiores de los parietales. Durante unos ciclos, presión de los pulgares sobre los ángulos y después los índices llevan el frontal hacia delante, los pulgares separándose el uno del otro, empujan hacia atrás y afuera los ángulos parietales, mientras que el resto de la mano, apoyada sobre los parietales, acentúa la rotación externa, hasta sentir la sensación de liberación.

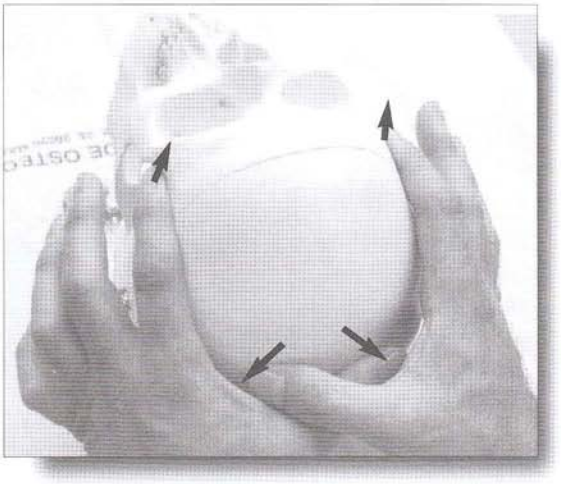

D-167

LIBERACION PARIETOESFENOIDAL (idem Parieto frontal.)

Paciente sentado, el terapeuta frente a él, coloca sus eminencias tenares sobre los ángulos esfenoideos de los parietales, con los dedos entrelazados por encima de la sutura sagital.

Durante la fase de extensión, el terapeuta comprime los ángulos esfenoideos hacia el interior, durante algunos ciclos.

Después, durante la fase de flexión levanta los parietales en dirección al vértex y hacia atrás, manteniendo en la fase de extensión, o mantiene la descoaptación hasta sentir la sensación de liberación.

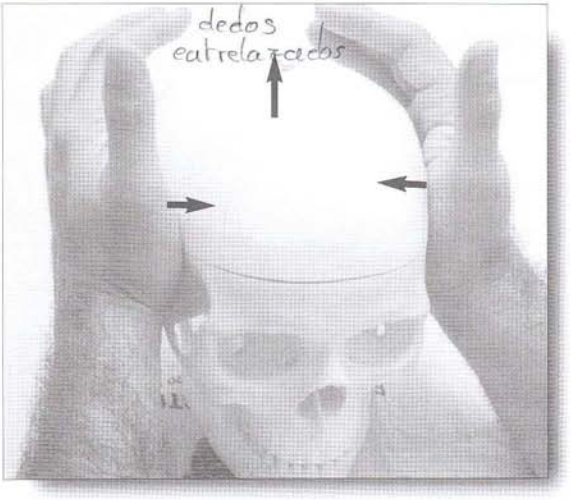

LIBERACION PARIETOESFENOIDAL UNILATERAL

El terapeuta a la cabecera de la camilla, sitúa el pulgar de una mano en el ángulo esfenoideo del parietal y el otro en el ala mayor del esfenoides. En esta posición, efectúa en un primer tiempo una compresión suave y en un segundo tiempo una descoaptación hasta notar la sensación de liberación.

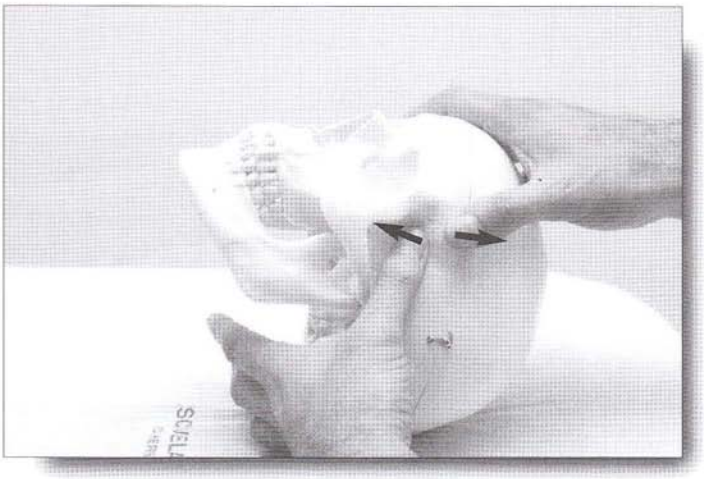

LIBERACION PARIETO-OCCIPITAL

D-166

Paciente sentado, el terapeuta detrás, coloca sus eminencias tenares en los ángulos posteroinferiores de los parietales, con los dedos cruzados sobre la bóveda.
Mastoideos
cuchilla a la sutura sagital

Durante la fase de extensión, compresión hacia el interior con las eminencias tenares, varios ciclos.

Durante la fase de flexión, levantamiento de los parietales en un movimiento antero-superior durante algunos ciclos, manteniendo en extensión o manteniendo la descoaptación hasta la sensación de liberación.

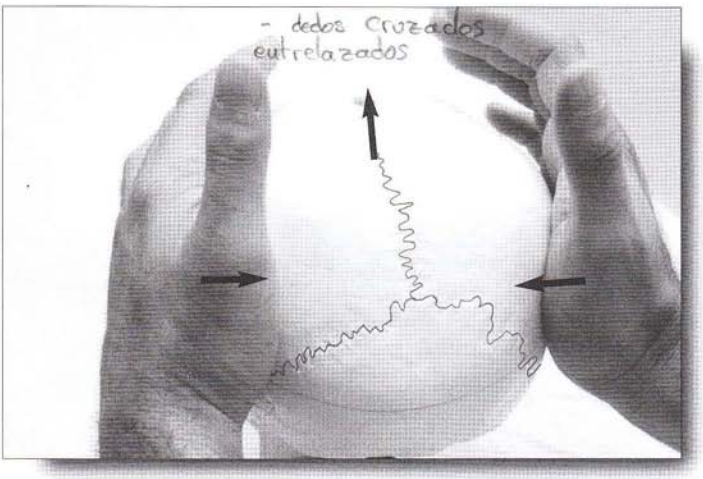

LIBERACION PARIETO-TEMPOROMANDIBULAR

Explicada en el tratamiento de las lesiones del temporal. Pag 169

FASE DE COMPRESION

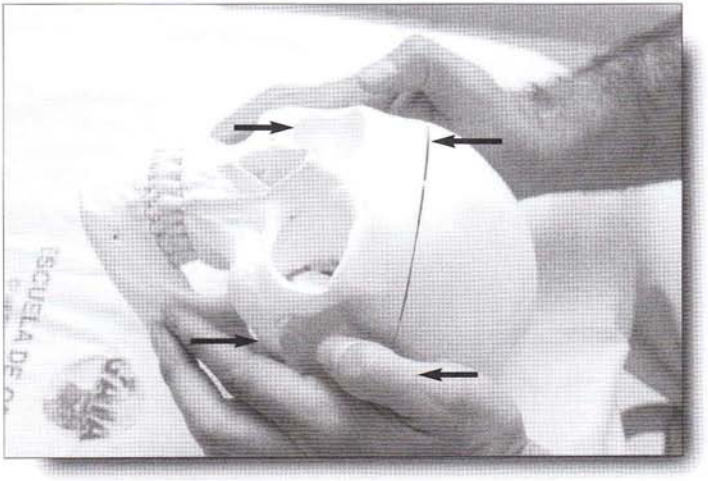

FASE DE DESCOAPTACION

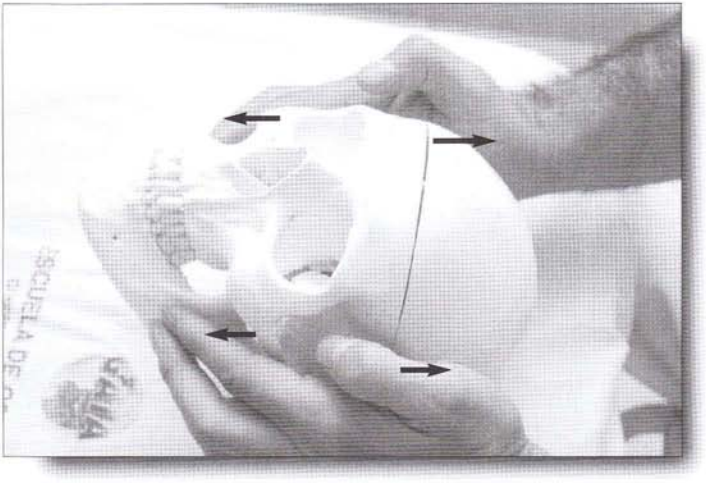

LIBERACION PARIETO-TEMPORAL UNILATERAL

Paciente en supino. El terapeuta a la cabecera, sitúa las yemas de los dedos de una mano abarcando el parietal desde el ángulo esfenoideo hasta el mastoideo.

1° TIEMPO: Ligera compresión.

2° TIEMPO: Presión ascendente suave hasta notar la sensación de liberación.

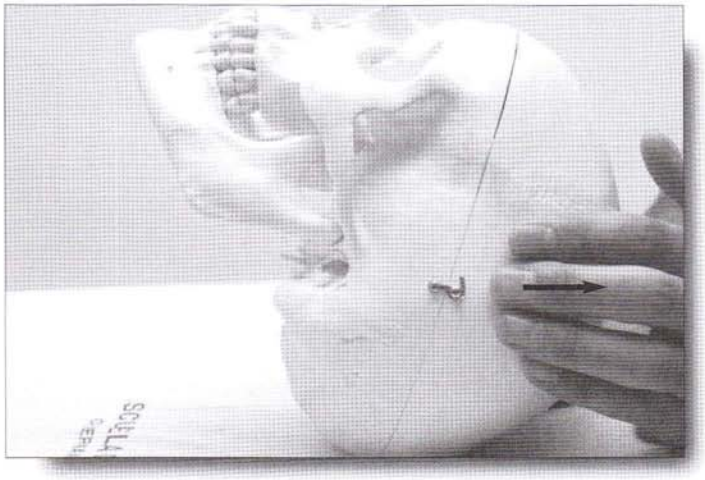

Parieto Mastoideo | D-152 | Parieto Escamoso

* Pulgar parietal paralelo a la sutura en cuestión
* Pulgar temporal paralelo a la sutura en cuestión dedos hacia Occ
  Zona tensar // a la sutura

EL FRONTAL

EL FRONTAL

Hueso impar que constituye el límite anterior o ventral del cráneo. Está dividido en cuatro partes: Dos impares, la escama y la porción nasal, y dos pares, las porciones orbitarias.

El frontal está formado por dos huesos hasta la edad de 6 años. Esta separación persiste toda la vida en el 10% de los casos. La espina frontal se desarrolla aproximadamente hacia el duodécimo año.

VISTA EXTERNA

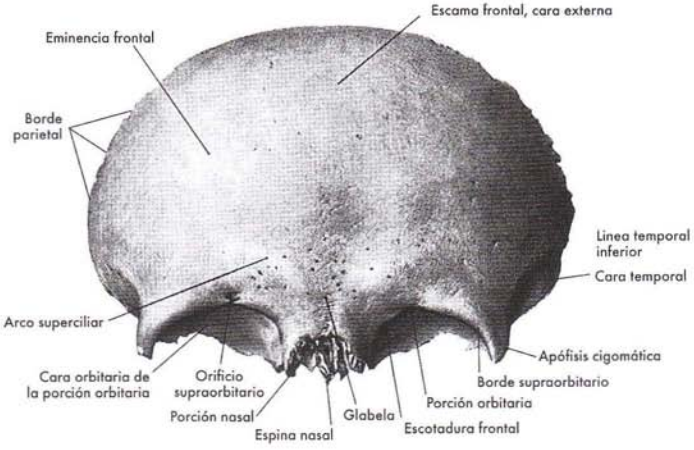

VISTA INTERNA

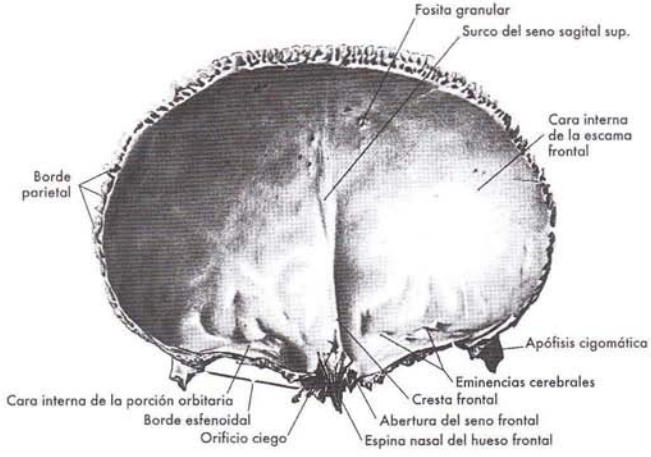

ARTICULACION

Se articula con el esfenoides, el parietal, el etmoides, los huesos propios de la nariz, el maxilar y el cigoma.

MOVIMIENTO FISIOLOGICO

En inspiración (flexión), sincronizada con la flexión de la S.E.B., el frontal está rotado por el esfenoides a través de los rebordes, de forma que la parte superior va hacia atrás y la apófisis orbitaria anterior o cigoma se va hacia delante y lateralmente.

En espiración (extensión), el movimiento se efectúa a la inversa.

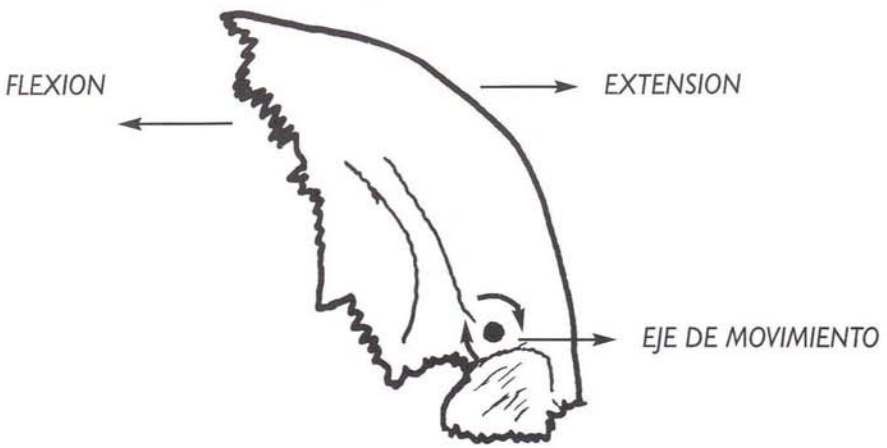

CLINICA

- Tic en el rabillo del ojo.
- Alteraciones del comportamiento (centro de las expresiones de consciencia, de la inteligencia y del carácter).
- Sinusitis.
- Trastornos olfativos (asentamiento de la lámina cribosa).

DIAGNOSTICO DEL FRONTAL

Re-Ri D-179

Paciente en decúbito supino. El terapeuta a la cabecera de la camilla, coloca las manos sobre el frontal, situando el cuarto dedo de ambas manos sobre los bordes exteriores del frontal, por fuera de las órbitas, registrando el movimiento en las fases de flexión, extensión, velocidad y amplitud en sus distintos ejes.

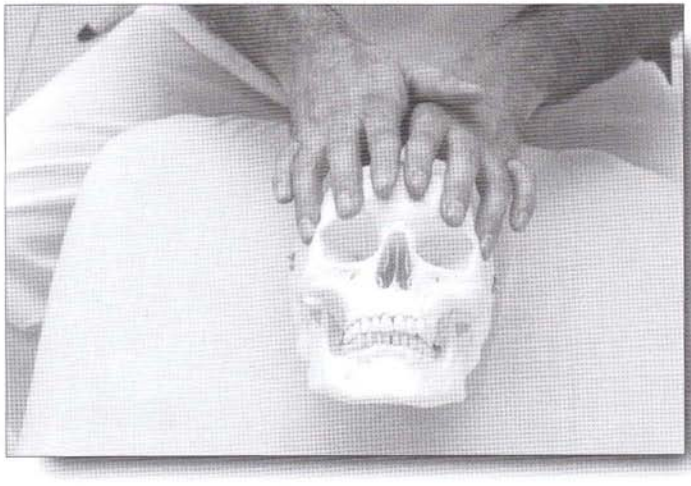

INDICE → Sobre glabela

VARIANTE UNIMANUAL

Paciente en supino. El terapeuta al lado atrapa el frontal con una mano, situando el pulgar y el dedo medio en los rebordes externos del frontal por fuera de las órbitas, siguiendo el comportamiento en la flexión-extensión

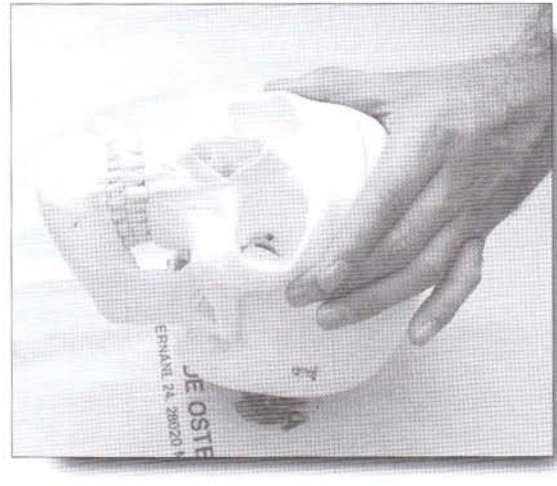

ELEVACION DEL FRONTAL

Esta técnica se utiliza cuando el frontal no efectúa el movimiento libremente.

Paciente en decúbito supino. El terapeuta a la cabecera de la camilla, coloca las manos sobre el frontal, situando el cuarto y quinto dedos sobre los bordes exteriores del frontal, por fuera de las órbitas. En esta posición, efectúa una suave presión durante algunos ciclos hasta notar la reacción, seguidamente tracción en elevación hasta la sensación de flotación del hueso.

FASE DE COAPTACION

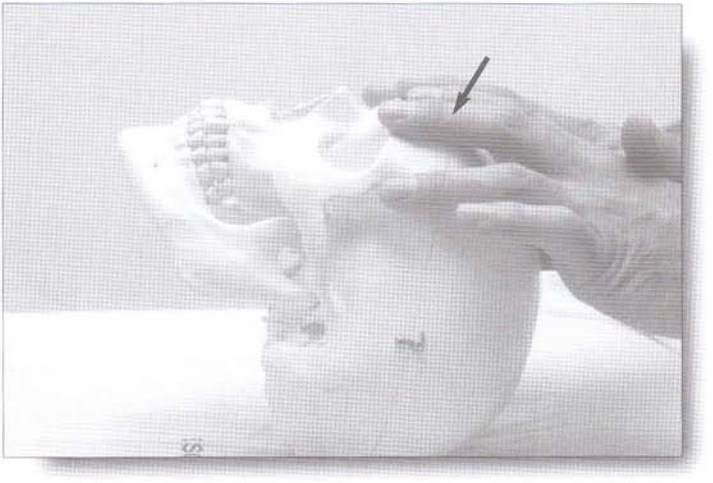

FASE DE DESCOAPTACION



LESION EN ROTACION EXTERNA DEL FRONTAL

Técnica indirecta

En la misma posición que para el diagnóstico, llevamos el frontal a flexión frenando el movimiento de extensión; varios ciclos después comprobamos.

En técnica directa se realiza en parámetros contrarios.

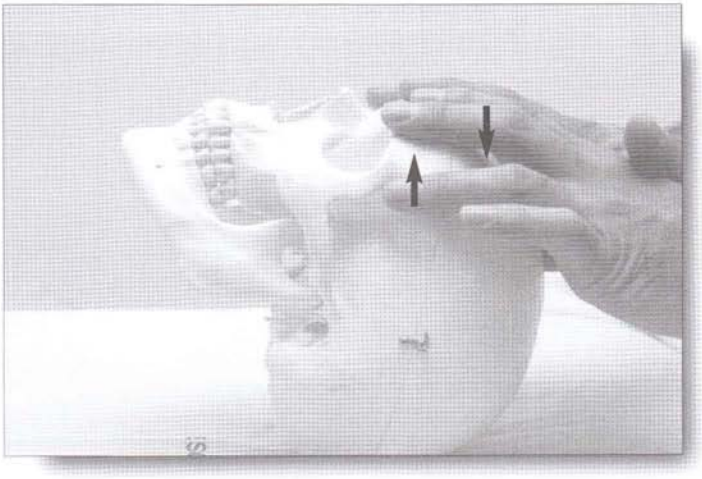

VARIANTE POR LA BOVEDA D-181 D-185

Técnica indirecta

Paciente en decúbito supino. El terapeuta a la cabecera de la camilla, sitúa los pulgares, cruzados, sobre el sector metópico y los índices detrás de la apófisis orbitaria anterior. en la apofisis frontal lateral

Durante la fase de flexión deprime la glabela posterosuperior con los pulgares y moviliza hacia delante, con los índices, las apófisis orbitarias anteriores externas.



LESION EN ROTACION INTERNA DEL FRONTAL

Técnica indirecta

En la misma posición que para el diagnóstico, se lleva el frontal a extensión frenando el movimiento de flexión durante 4 ó 6 ciclos, después se comprueba.



En técnica directa, parámetros contrarios.

TECNICA DE LIBERACION DE LAS SUTURAS

Se utilizan como preparación a las técnicas selectivas de corrección cuando el movimiento del frontal sigue un eje anteroposterior o vertical.

TECNICA DE LIBERACION FRONTO-MAXILAR

D-154

Ejemplo de fijación a izquierda.

El terapeuta en un lateral, atrapa con el primer y tercer dedos de una mano el frontal a nivel del reborde orbitario dejando descansar la mano sobre el frontal. Con el índice y pulgar de la otra controla los dos maxilares, tomando contacto a ambos lados de la sutura central. En esta posición, efectúa una suave presión hasta notar la sensación de descoaptación y, seguidamente, una tracción hasta notar la sensación de liberación. Con esta técnica liberamos los huesos importantes del craneo anterior.

Variante: bilat. con contacto fuera de la boca

Nota: *se puede realizar de forma unilateral o bilateral.*

LIBERACION DE UNA MASA LATERAL DEL ETMOIDES

Lamina cribosa

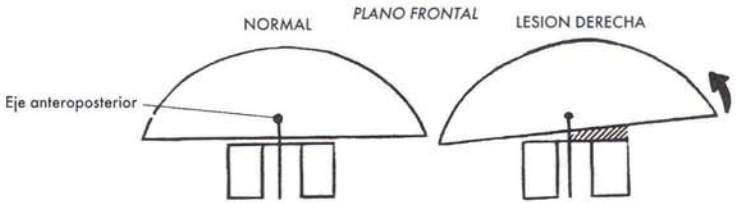

TECNICA DE LIBERACION DE LA LAMINA CRIBOSA

Ejemplo a la izquierda

En la misma posición que para el diagnóstico del frontal. El terapeuta a la cabecera de la camilla, efectúa la técnica de normalización en dos tiempos:

1° TIEMPO: Presión en sentido caudal del lado izquierdo.

2° TIEMPO: Tracción suave en sentido ascendente para descoaptar la lámina cribosa de la unión frontoetmoidal de la masa lateral hasta sentir la sensación de liberación.



VARIANTE UNIMANUAL

Ejemplo a la izquierda

En la misma posición que para el diagnóstico unimanual del frontal. El terapeuta a la cabecera de la camilla efectúa la técnica de normalización en dos tiempos:

1° TIEMPO: Presión sobre la lámina cribosa en sentido caudal hasta notar la descoaptación.

2° TIEMPO: Tracción suave en sentido superior cefálico hasta sentir la sensación de liberación.

LIBERACION DE LA LAMINA PERPENDICULAR DE UN LADO

PLANO FRONTAL

NORMAL

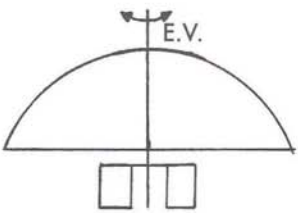

PLANO FRONTAL

Ejemplo: Lesión izda.

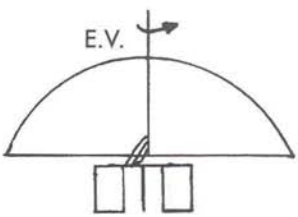

TECNICA DE CORRECCION BIMANUAL

Ejemplo a izquierda

El terapeuta a la cabecera de la camilla en la misma presa que para la lámina cribosa efectúa la corrección en dos tiempos:

1° TIEMPO: Presión en dirección posterior del lado izquierdo del frontal, hasta notar la descoaptación.

2° TIEMPO: Tracción anterior del lado izquierdo hasta notar la sensación de liberación.

PRIMER TIEMPO

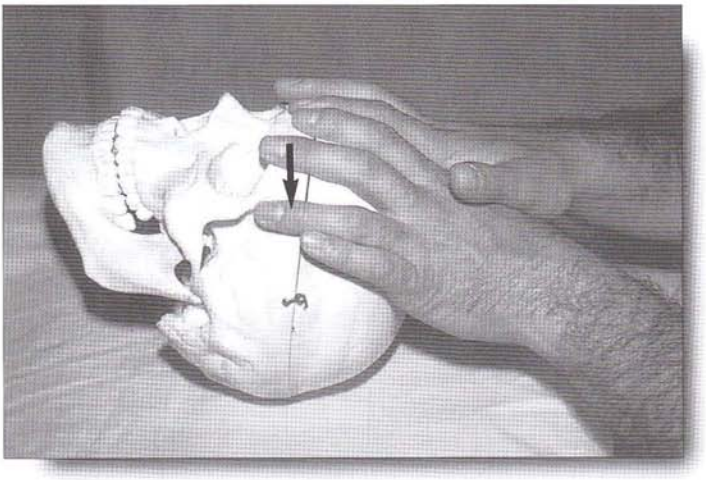

SEGUNDO TIEMPO

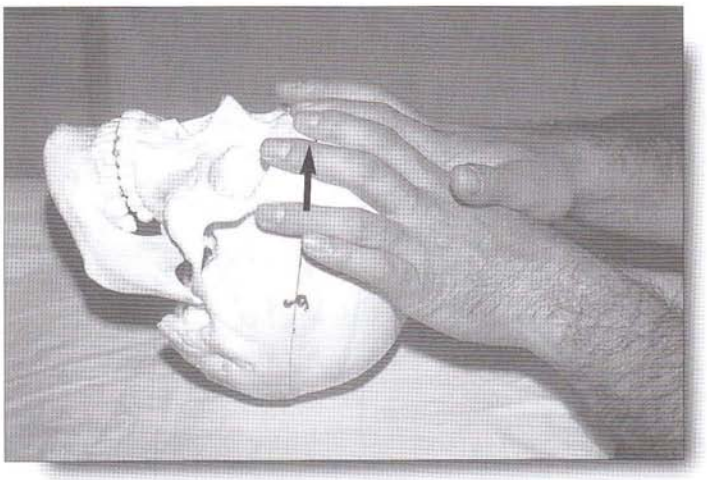

VARIANTE UNIMANUAL

Ejemplo a izquierda

En la misma posición que para la lámina cribosa, se realiza en dos tiempos:

1º TIEMPO: Presión posterior del lado izquierdo hasta notar la descoaptación.

2º TIEMPO: Tracción en descoaptación hasta notar la sensación de liberación.

PRIMER TIEMPO

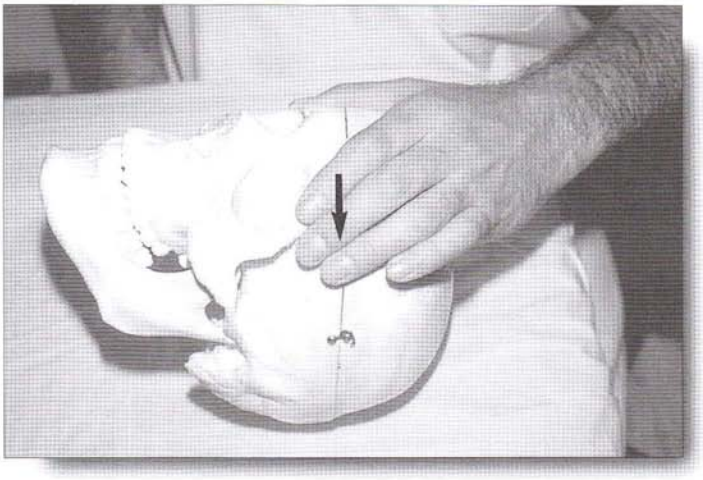

SEGUNDO TIEMPO

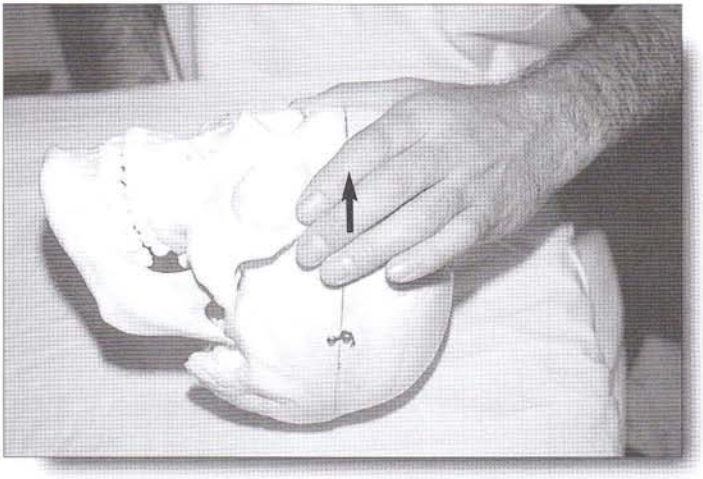

EL VOMER

EL VOMER

Tiene una forma trapezoidal, es muy fino y está situado verticalmente en el plano sagital. La parte posteroinferior de la fosa nasal está formada por el vómer. El borde posterosuperior del vómer se espesa y presenta un surco profundo que recibe el espolón del esfenoides. El ala del vómer se articula con las hojas pterigoideas internas del esfenoides y las apófisis esfenoideas de los huesos palatinos. El borde inferior se articula con la bóveda de la cara superior del paladar duro, el borde anterior se fusiona con la lámina perpendicular del etmoides hacia arriba.

El borde posterior está libre y divide la fosa nasal.

VISION DORSAL

VISION LATERAL

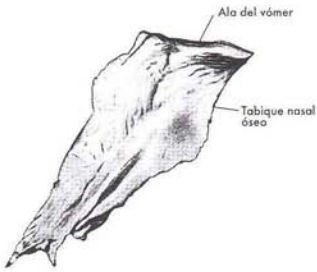

CARA IZQUIERDA

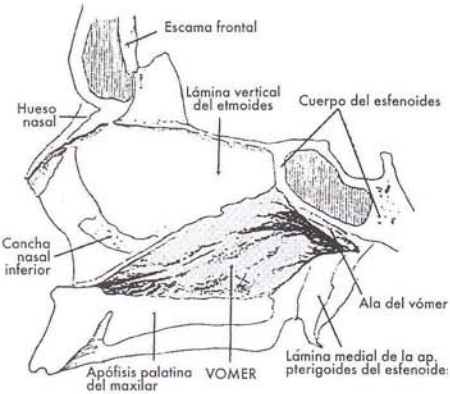

BORDE VENTRAL

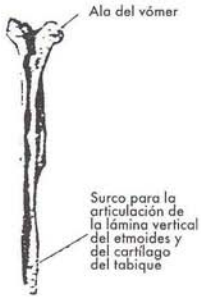

CLINICA

Las disfunciones del vómer están en relación con el etmoides y el maxilar superior por lo que la sinusitis, rinitis, problemas olfatorios, neuralgias dentales serán indicaciones en el tratamiento de este hueso.

MOVIMIENTO FISIOLOGICO DEL VOMER

El movimiento se produce alrededor de un eje transverso en su centro: la parte anterointerna se desplaza hacia arriba si el esfenoides está en flexión. La parte posterointerna se desplaza hacia abajo si el esfenoides está en flexión.

En extensión los movimientos se invierten.

FASE DE FLEXION

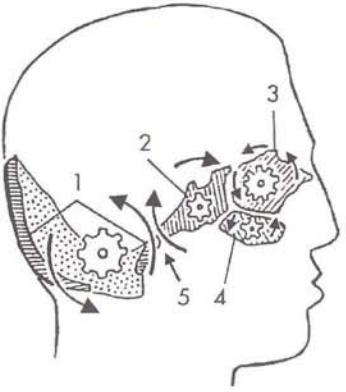

1.- Occipucio. 2.- Esfenoides
3.- Etmoides. 4.- Vómer.
5.- S.E.B.

INSPIRACION, FLEXION

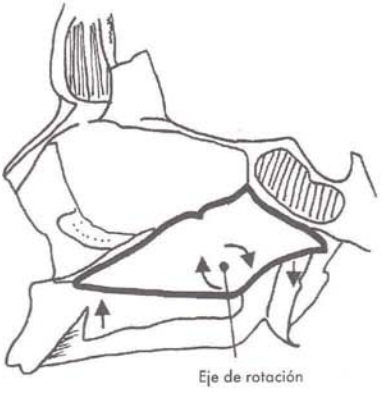

TEST Y TRATAMIENTO D-215

El terapeuta a la cabecera sitúa el primer y tercer dedos en las alas del esfenoides, y el primer y segundo dedos de la otra mano atrapando el maxilar superior sobre la línea media posterior del paladar duro, comprobando la coordinación con el esfenoides. mediante la observación del movim en el paladar duro.

LESION EN FLEXION O EXTENSION D-215 D-216

La técnica de normalización consiste en seguir el movimiento del esfenoides mientras con el dedo situado en la línea media del paladar duro efectúa una presión suave en el sentido de la lesión (técnica indirecta) o en el sentido de corrección (técnica directa).

EJEMPLO EN FLEXION. Técnica indirecta

Indice contacta con parte post d la sutura cruciforme o stavrion tondo del paladar duro

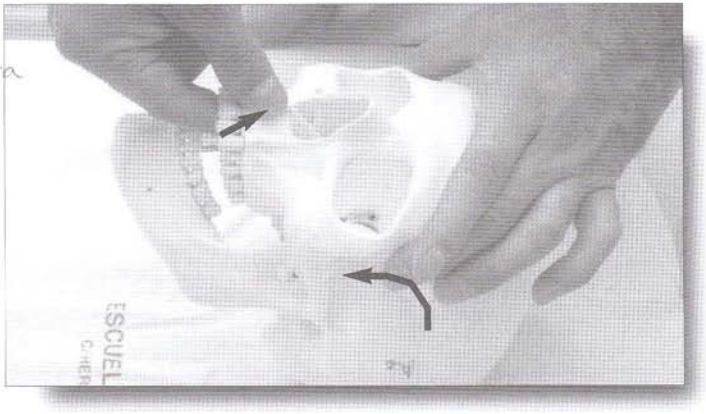

EJEMPLO EN EXTENSION. Técnica indirecta

Se contacta índice con la parte ant d la sutura cruciforme ó stavrion Inicio paladar duro

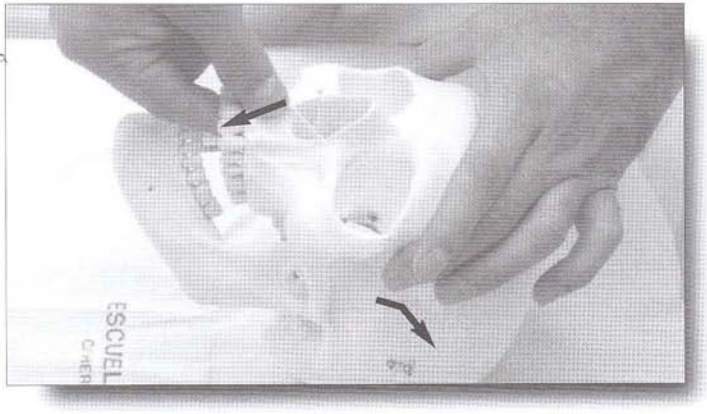

Nota: *para el tratamiento en técnica directa, parámetros contrarios a la indirecta.*

CIZALLADURA DEL VOMER

D-216

En la misma posición que la técnica anterior, la presión se efectúa en sentido lateral sobre el paladar duro, en el sentido de la lesión frenando el movimiento contrario durante varios ciclos, después comprobar. En técnica directa parámetros contrarios.

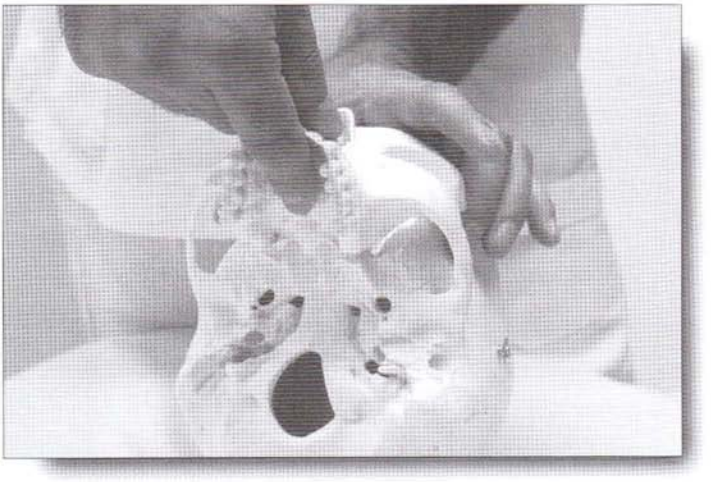

EJEMPLO DE CIZALLADURA A IZQUIERDA

T. INDIRECTA

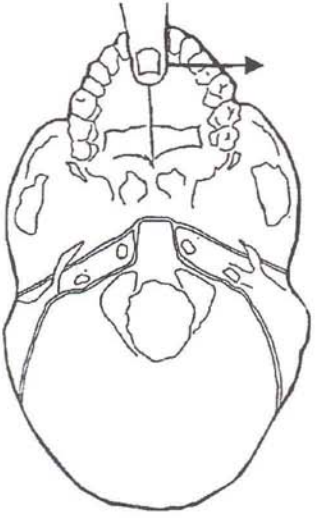

T. DIRECTA

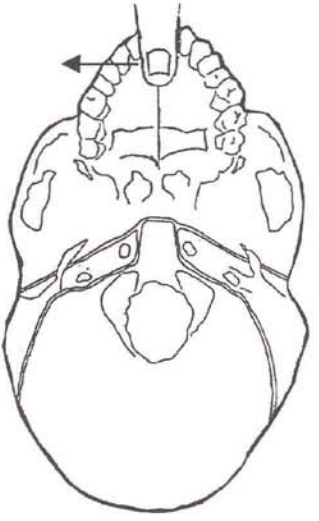

EL ETMOIDES

EL ETMOIDES

Hueso impar que forma parte del suelo o porción caudal de la fosa anterior del cráneo cerebral; sin embargo su masa principal penetra profundamente en el cráneo facial, participando en la formación de las cavidades nasal y orbitaria. Está formado por una lámina cuadrangular alargada y colocada transversalmente que se denomina **lámina cribosa**. De su superficie caudal o inferior se desprende en la línea medial la **lámina vertical (lámina mediana)** que se extiende verticalmente hacia abajo, y de ambos bordes laterales de la lámina cribosa cuelgan las **masas laterales,** la superficie dorsal de éstas se halla articulada con la concha o cornete esfenoidal.

El etmoides en su origen consta de tres partes: dos masas laterales y una lámina perpendicular, osificándose a la edad de 6 años.

LAMINA CRIBOSA

Se encuentra horizontalmente colocada, ocupa completamente la escotadura etmoidal del frontal, formando a nivel de sus bordes ventral y laterales una parte de la **sutura frontoetmoidal**, el borde posterior se articula con el borde anterior del planum sphenoideum, constituyendo la **sutura esfenoetmoidea**. La lámina cribosa presenta en la línea medio-sagital de su cara superior o craneal una cresta que se eleva ventralmente para formar la apófisis **crista galli**, en donde se inserta la hoz del cerebro. Esta apófisis se halla en contacto con la porción nasal y con la cresta frontal del hueso frontal por intermedio de dos pequeñas apófisis (processus alaris), lateralmente dirigidas. La lámina cribosa está atravesada por numerosos orificios de diámetro variable, de entre los cuales los de mayor tamaño se ordenan en dos hileras, una lateral y otra medial; estos orificios se prolongan en pequeños surcos emplazados en la lámina vertical y en la cara interna o medial de las masas laterales y sirven para dar paso a los filetes del nervio olfatorio. A los lados de la porción ventral de la apófisis crista galli, existe un pequeño surco que va hacia una hendidura que presenta el borde anterior de la lámina cribosa, hendidura que al ser completada por el hueso frontal, se transforma en un agujero por el que transcurren la arteria etmoidal anterior y el nervio etmoidal anterior. La superficie de la lámina cribosa forma el techo de las fosas nasales.

LAS MASAS LATERALES

Tienen la forma de un cubo alargado y están conexionadas con los bordes laterales de la lámina cribosa solamente a nivel de las porciones internas o mediales de su cara craneal o superior. En su interior, las masas laterales están divididas por medio de frágiles laminillas óseas en numerosas cavidades o celdas **(senos etmoidales)**, recu-

biertas de mucosa y en continuidad unas con otras. Estas celdas aumentan de tamaño paulatinamente en el transcurso del desarrollo, solamente son completas en la superficie medial, mientras que en las superficies laterales, algunas están encerradas por la pared propia del etmoides, en tanto que las otras permanecen abiertas, completándose únicamente mediante la articulación con los huesos vecinos, que son: ventralmente, la porción nasal del hueso frontal y las apófisis ascendentes del maxilar superior; lateralmente, los huesos lagrimales y el cuerpo del maxilar; dorsalmente, las apófisis orbitarias del hueso palatino y el cuerpo y la concha esfenoidal, y cranealmente, las porciones orbitarias del hueso frontal; en estas últimas superficies articulares se encuentran dos surcos destinados a la formación de los canales etmoidales u orbitarios internos, anterior y posterior. La pared lateral de las masas laterales, denominada lámina orbitaria o lámina papirácea, es alargada y cuadrilátera, articulándose ventralmente con el hueso lagrimal, caudalmente con el cuerpo del maxilar, dorsalmente con el esfenoides y cranealmente con la porción orbitaria del hueso frontal. La pared medial o interna está verticalmente colocada, es muy rugosa y presenta múltiples orificios; en su porción craneal ofrece pequeños surcos verticales para los filetes olfatorios. Su borde anterior o ventral está en contacto con las crestas laterales de la superficie dorsal de la espina nasal del frontal, y su borde posterior o dorsal se relaciona con la superficie ventral de la concha del esfenoides; además se conexiona en su porción ventral con la cresta etmoidal del maxilar y en su porción dorsal, a nivel del borde de origen del cornete nasal medio, con la cresta etmoidal del hueso palatino. El borde inferior o caudal es grueso y está libremente dirigido hacia abajo; se encuentra algo retorcido hacia afuera, formando de esta manera el cornete nasal medio por encima de éste y en su porción dorsal se observa una profunda depresión, el meato nasal superior, que limita por arriba con otra lámina ósea, más corta, arqueada en forma de cornete y convexa hacia dentro, que es el cornete nasal superior. De la pared inferior o caudal de las masas laterales se desprende, por fuera de la porción anterior de la concha media, una lámina falciforme, dorsalmente dirigida (apófisis unciforme), esta apófisis se retuerce hacia fuera a nivel de su extremidad y se articula con la apófisis etmoidal del cornete o concha inferior.

LA LAMINA VERTICAL

Tiene forma de cuadrilátero de lados desiguales, está situada en el plano medio sagital, articulada en gran parte en su borde superior con la lámina cribosa; cuelga libremente en posición vertical, entre las dos masas laterales, formando una parte del tabique óseo de separación de las fosas nasales. En su borde craneal presenta a cada lado pequeños surcos que representan una continuación de los orificios mediales de la lámina cribosa, destinados a alojar las divisiones del nervio olfatorio. El borde craneal se conexiona en su porción anterior, con la cresta de la superficie dorsal de la espina nasal del frontal en la parte media, el borde dorsal se articula con la cresta esfenoidal, el caudal con el borde anterior del vómer y el ventral con el cartílago del tabique.

Son muy frecuentes las desviaciones laterales de la lámina vertical.

VISION CRANEAL

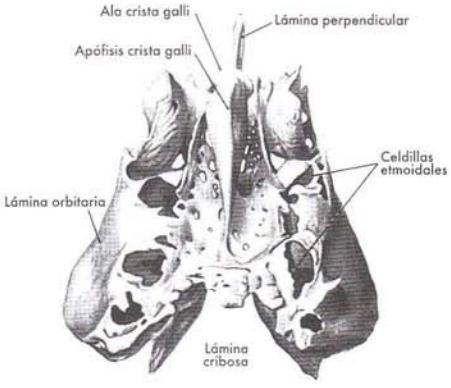

VISION LATERAL

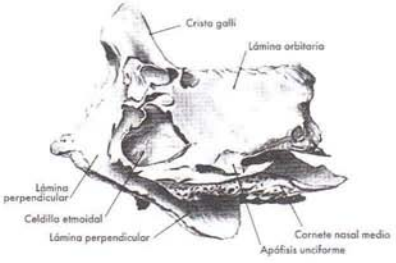

VISION DORSAL (desde arriba)

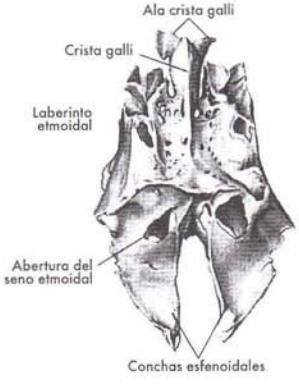

SUPERFICIE DORSAL

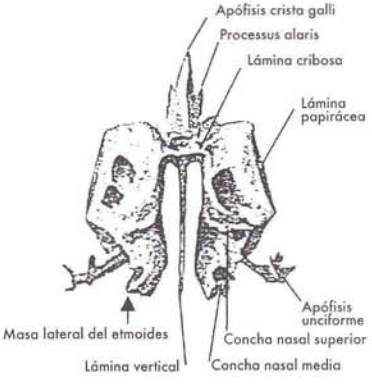

SUPERFICIE MEDIA

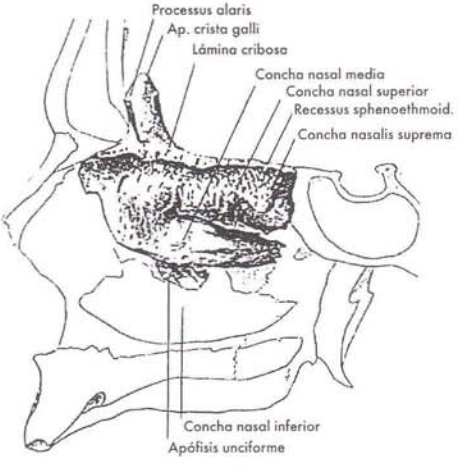

MOVIMIENTOS FISIOLOGICOS DEL ETMOIDES

Cuando el esfenoides se mueve en flexión, el etmoides efectúa un movimiento alrededor de su eje transverso, desplazándose la parte posterior hacia abajo y la anterior hacia arriba.

En extensión los movimientos son inversos.

FASE DE FLEXION

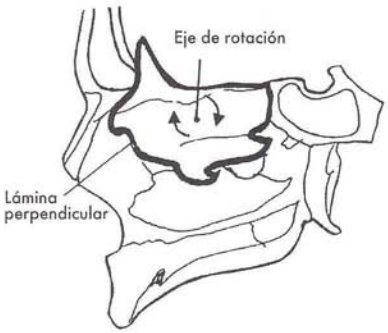

MOVILIDAD RELATIVA

Las masas laterales van a recibir influencias de rotación externa-rotación interna. Esos movimientos se realizan alrededor de los ejes de rotación del frontal.

- ***ROTACION EXTERNA***

  En la fase de flexión las masas laterales se separan, sobre todo en la parte posterior, asociado a la elevación de la parte anterior.

- ***ROTACION INTERNA***

  Las masas laterales se acercan más a la línea media, mientras que la parte anterior desciende.

CLINICA

- Trastornos olfatorios
- Sinusitis
- Rinitis
- Coriza
- Alergias

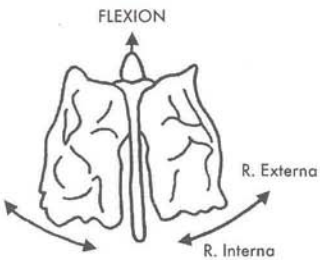

TEST DE MOVILIDAD DEL ETMOIDES

Se realiza colocando el pulgar de una mano en la parte anteroinferior de los huesos nasales (a nivel del borde anterior del etmoides), y el pulgar de la otra sobre la glabela.

- ***FASE DE FLEXION***

  El dedo situado en la glabela percibe un movimiento de posteriorización y el situado en la nariz de anteriorización.

- ***FASE DE EXTENSION***

  Movimientos contrarios al anterior.

TEST DE MOVILIDAD DEL ETMOIDES

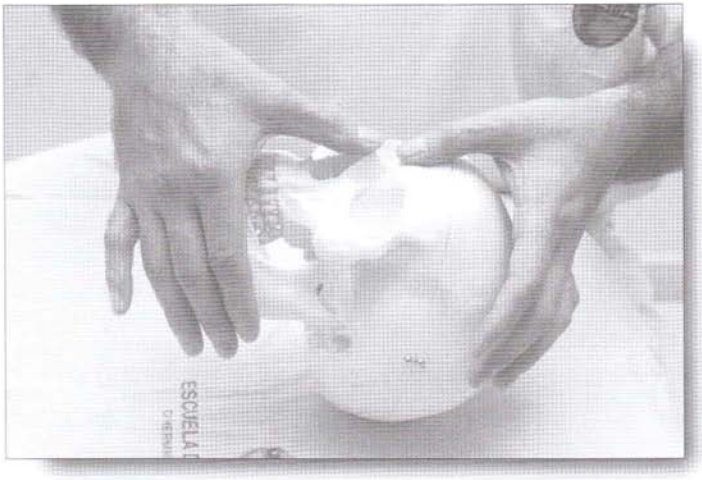

VARIANTE D-195

Se realiza igual que la anterior, situando los dedos índice y medio de una mano sobre los huesos de la nariz y glabela.

→ La otra mano hace una toma frontal para sentir el MRP

Nota: *los test de diagnóstico nos sirven como técnicas de corrección.*

CORRECCION DE LAS DIFERENTES LESIONES DEL ETMOIDES

El tratamiento del etmoides se realiza de forma indirecta ya que no se puede acceder a él directamente, efectuándose a través del esfenoides, el frontal y los maxilares superiores.

Al etmoides se le considera la encrucijada de los huesos de la cara, siendo el centro de numerosos traumatismos por impacto en la cara que repercuten directamente sobre él.

Es muy importante definir mediante un examen general si la lesión descubierta es primaria o secundaria, pues la pérdida de movilidad del etmoides puede estar producida por el frontal que es la sede de numerosas compresiones, así como las del maxilar superior y esfenoides.

LESIONES EN FLEXION

El terapeuta con una mano en el occipital y el pulgar de la otra situado sobre la glabela.

TECNICA INDIRECTA

En la fase de inspiración presión suave sobre la glabela frenando en la espiración, ayudados por el occipital durante 4 ó 6 ciclos; después comprobar.

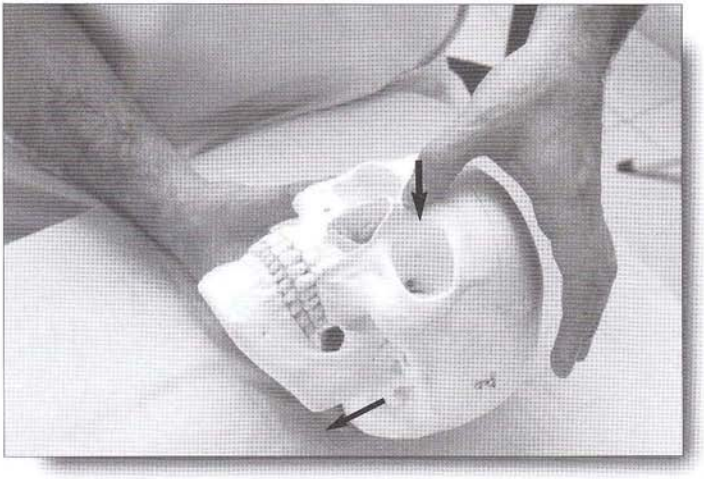

TECNICA DIRECTA

En la fase de espiración, presión suave sobre el extremo anteroinferior de los huesos de la nariz, ayudados por el occipital, impidiendo el retorno a flexión durante algunos ciclos; después comprobar.

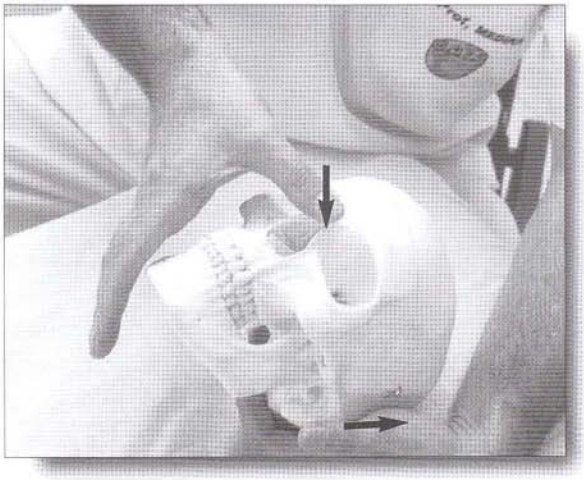

LESIONES EN EXTENSION

TECNICA INDIRECTA

En la fase de espiración presión suave sobre los huesos nasales frenando el movimiento de inspiración durante varios ciclos, ayudados por el occipital, después comprobar.



TECNICA DIRECTA

Parámetros contrarios a los de flexión.

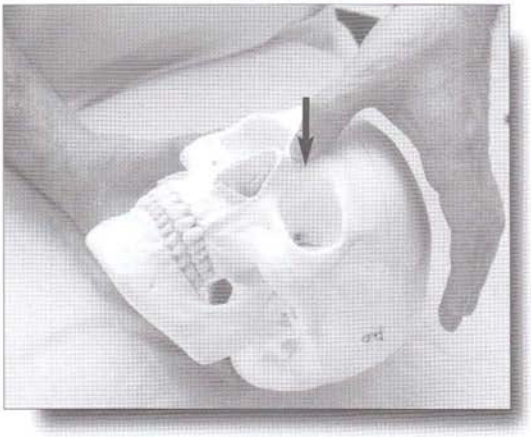

LESIONES DE ROTACION INTERNA Y EXTERNA DEL ETMOIDES

La rotación de las masas laterales del etmoides depende de la movilidad en rotación del frontal y de los maxilares, por lo que se comprobará su pérdida de movilidad y se realizarán las técnicas de tratamiento correspondientes a las lesiones de R.E. ó R.I. de estos huesos, expuestos en el apartado correspondiente a cada uno.

TECNICAS DE LIBERACION DE LAS SUTURAS

Se utilizan como preparación a las técnicas selectivas de corrección, cuando no se registra movimiento o en caso de no poder restablecerlo.

FRONTO-ETMOIDAL Y FRONTO-PARIETAL

El terapeuta a la cabecera de la camilla atrapa con la eminencia tenar de ambas manos las superficies laterales del frontal, efectuando una tracción ascendente y ligeramente oblicua en dirección cefálica, de forma suave, hasta notar la sensación de liberación.

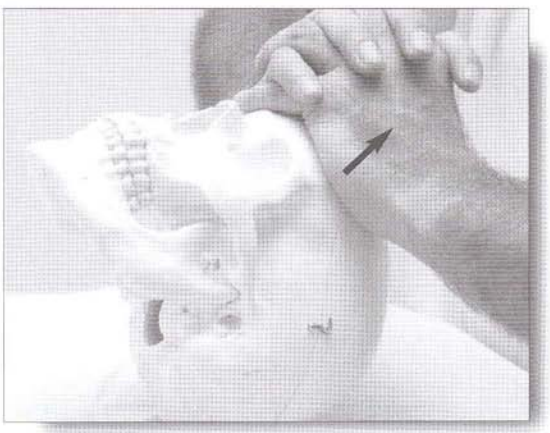

LIBERACION DE LAS SUTURAS MAXILO-ETMOIDALES

D-267

El terapeuta a la cabecera de la camilla, atrapa ambas arcadas dentarias introduciendo el dedo índice y medio de ambas manos en la boca hasta tomar contacto con el paladar a ambos lados de la sutura central, haciendo presión en los laterales de la parte externa del maxilar con los pulgares en forma de pinza. En esta posición, efectúa una tracción descendente y lateral contrariada de forma suave hasta notar la sensación de liberación.

LOS HUESOS DE LA NARIZ

LOS HUESOS DE LA NARIZ

En caso de lesiones frontales, etmoidales o del maxilar superior, conviene revisar los huesos propios de la nariz en relación a los síntomas asociados a dichos huesos.

MOVILIDAD DE LOS NASALES

Hueso par que tiene una movilidad de R.E. y R.I. relativa a las ramas ascendentes del maxilar superior.

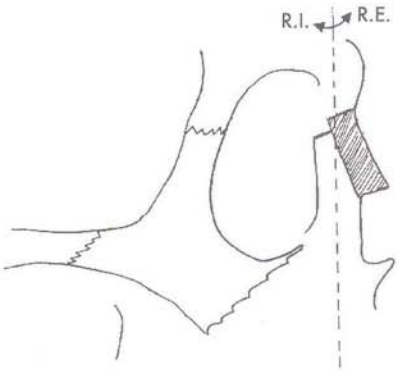

TECNICAS DE NORMALIZACION

LIBERACION FRONTO-NASAL D-184

Paciente en supino. El terapeuta al lado coloca el pulgar y el índice de una mano a ambos lados de la glabela y los de la mano libre sobre los huesos nasales. En esta posición, efectúa una presión suave hasta notar la descoaptación y tracción hasta notar la sensación de liberación.

PRIMERA FASE

VARIANTE Agarre
Sig. Página

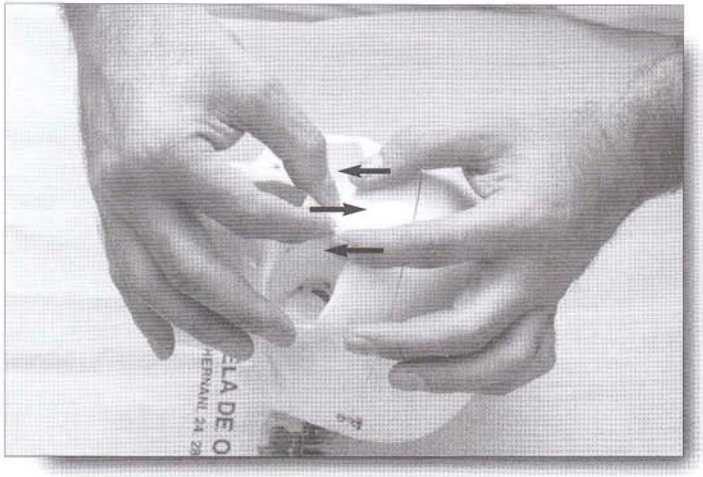

SEGUNDA FASE

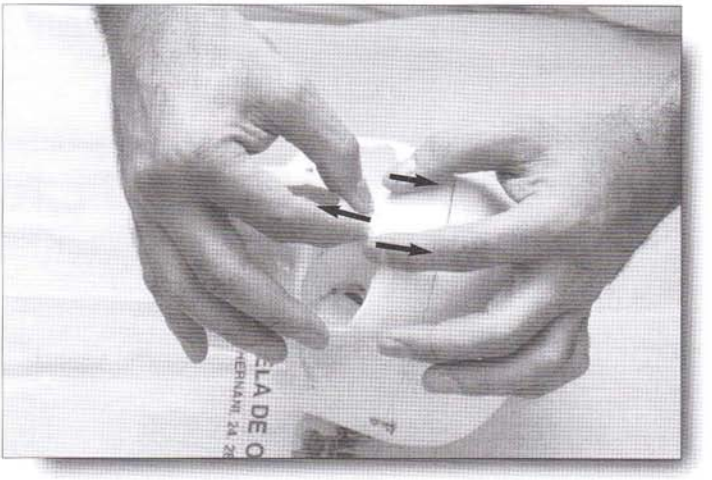

LESION DE ROTACION EXTERNA

D-184

Técnica indirecta

El terapeuta a la cabecera de la camilla sitúa la yema del dedo índice sobre el nasal, movilizando en rotación externa en la fase de inspiración y frenando el movimiento de rotación interna en la fase de espiración, durante 4 ó 6 ciclos; después comprobar.

Palma sobre la frente y dedos en Apofisis laterales Frontales

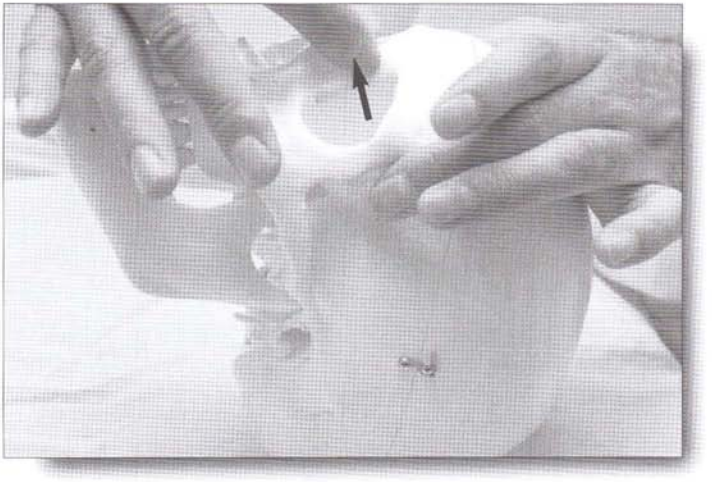

LESION DE ROTACION INTERNA

Técnica indirecta

En la misma posición que el anterior, se lleva el nasal en rotación interna en la fase de espiración, frenando en inspiración.

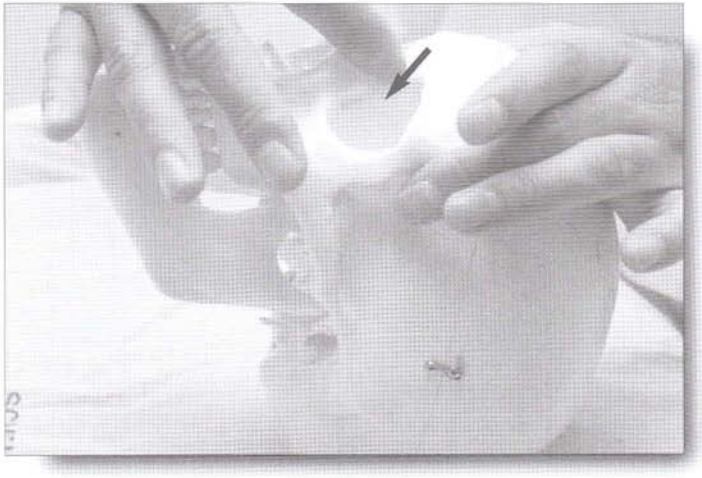

Nota: *en técnica directa parámetros contrarios.*

18

EL UNGUIS

EL UNGUIS

MOVILIDAD

Hueso par que tiene movilidad en R.E. y R.I. relativa a las ramas ascendentes del maxilar superior.

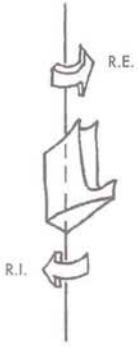

MOVILIDAD DEL UNGUIS DERECHO

TRATAMIENTO

La movilidad del unguis determina el funcionamiento del canal lacrimal.

LIBERACION FRONTO-UNGUEAL

En la misma posición que para el nasal, presión suave en sentido de la sutura hasta notar la descoaptación; tracción en estiramiento hasta notar la sensación de liberación.

PRIMERA FASE

SEGUNDA FASE

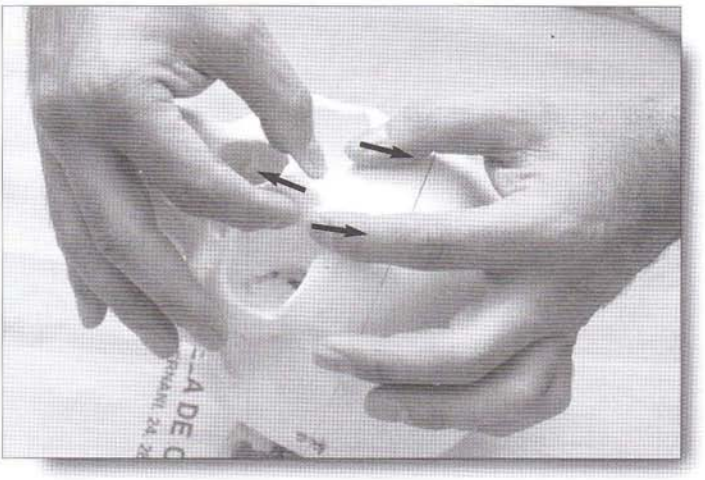

TEST Y NORMALIZACION DE LA MOVILIDAD DEL UNGUIS

El terapeuta al lado de la camilla, sitúa la yema del dedo índice en la cara externa del unguis y la mano libre sobre las alas mayores del esfenoides que nos sirve de guía. En esta posición, se sigue el comportamiento en R.E. y R.I., comprobando la posible lesión en la que utilizaremos una técnica indirecta o directa.

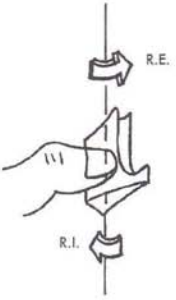

EJEMPLO DE UNA LESION EN ROTACION EXTERNA EN TECNICA INDIRECTA

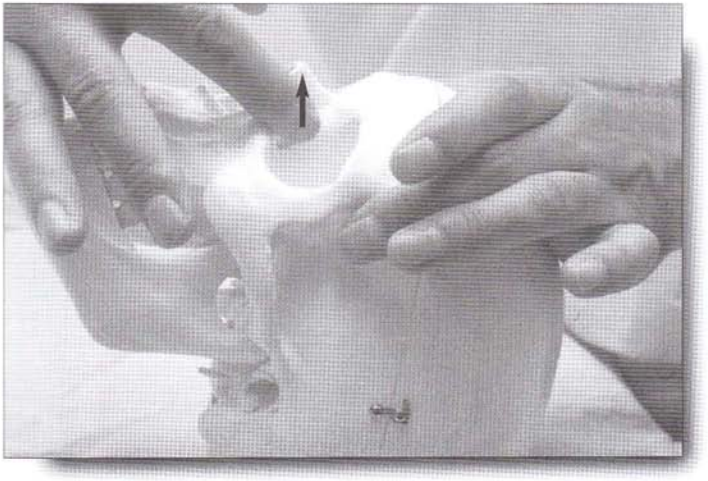

Nota: *para una lesión en rotación interna, parámetros contrarios.*

EL MALAR

EL MALAR

Hueso par que forma parte de la periferia, cuya movilidad se organiza alrededor de un eje oblicuo de atrás hacia delante, efectuando movimientos de EVERSION e INVERSION

EJE DE MOVILIDAD DEL MALAR

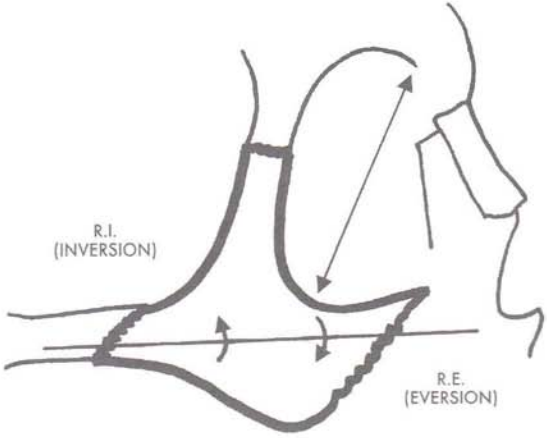

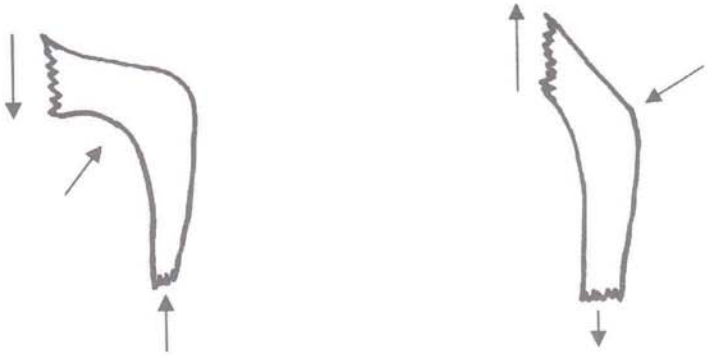

La movilidad del malar depende del esfenoides, occipucio, temporal, frontal y maxilar. En las lesiones de estos huesos se debe tratar el malar.

EVERSION

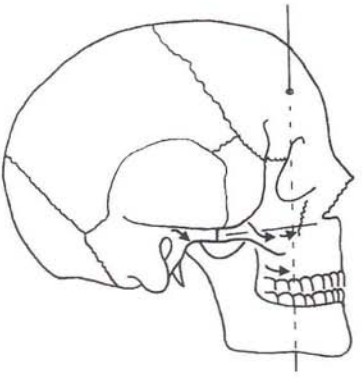

Este movimiento lleva el malar hacia delante, adentro y abajo.

- La órbita amplía su diámetro supero-inferior.
- Este movimiento de eversión depende: Del temporal, del frontal y del maxilar.

EL TEMPORAL

En rotación externa la apófisis cigomática realiza un movimiento hacia adentro, abajo y hacia delante.

Las influencias hacia adentro y abajo producen la eversión del malar.

EL FRONTAL Y EL MAXILAR

En el movimiento de R.E. de la cara arrastran al malar en eversión.

INVERSION

Este movimiento lleva el malar hacia atrás, arriba y afuera.

El diámetro supero-interno-infero-externo de la órbita disminuye.

El malar también participa en la rotación interna de la cara, por lo que la influencia del temporal, frontal y maxilar descrita en la eversión se efectúa en los movimientos contrarios.

La conjugación de los movimientos eversión-R.E. e inversión-R.I. puede realizarse gracias a la maleabilidad del malar, que está favorecida por su forma cóncava.

La concavidad aumenta bajo el empuje cigomático en R.E. (eversión).

La concavidad disminuye en la R.I.

Esta maleabilidad favorecida por su forma cóncava hace que el malar se adapte al acortamiento del diámetro antero-posterior del cráneo durante la flexión en R.E.-EVERSION y en R.I.- INVERSION cuando el diámetro antero-posterior del cráneo se alarga en la extensión.

TEST DE MOVILIDAD

D-205

El terapeuta a la cabecera de la camilla, sitúa la yema de los dedos índice y medio de ambas manos, lateralmente sobre el malar, siguiendo el comportamiento en las fases de flexión y extensión.

Eminencia te
en región Pa

VARIANTE

El terapeuta a la cabeza de la camilla situa el 1er y 2° dedo de ambas manos sobre el malar sin rebasar las suturas.

TECNICAS DE NORMALIZACION

LESION DE EVERSION-INVERSION

D-207

En las mismas posiciones que para el diagnóstico, se utiliza una técnica indirecta o directa.

Ejemplo de R.E.-EVERSION en técnica indirecta del malar izquierdo.

El malar izquierdo atrapado con el índice y pulgar se moviliza hacia delante y hacia abajo en la fase de inspiración, frenando en la R.I. durante 4 ó 6 ciclos; después comprobar.

Se pueden utilizar Indice Medio

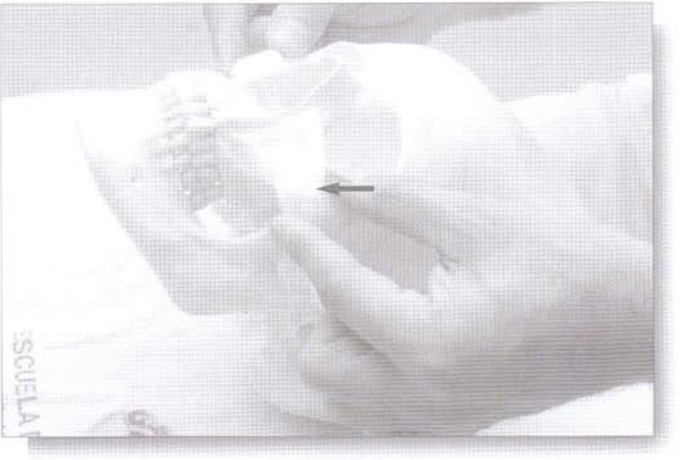

Nota: *para la R.I.-INVERSION parámetros contrarios a los de R.E.-EVERSION.*

VARIANTE

Igual que el anterior utilizando el 2o y el 3er dedo.

Ejemplo de R.I.-INVERSION en técnica indirecta del malar izquierdo.

TECNICAS DE LIBERACION DE LAS SUTURAS

TECNICA DE LIBERACION TEMPOROCIGOMATICA

El terapeuta a un lado, atrapa el malar y el arco cigomático con los dedos índice y pulgar en forma de pinza, a ambos lados de la sutura, efectuando una presión hasta notar la descoaptación o empuje seguida de una tracción suave hasta notar la sensación de liberación.

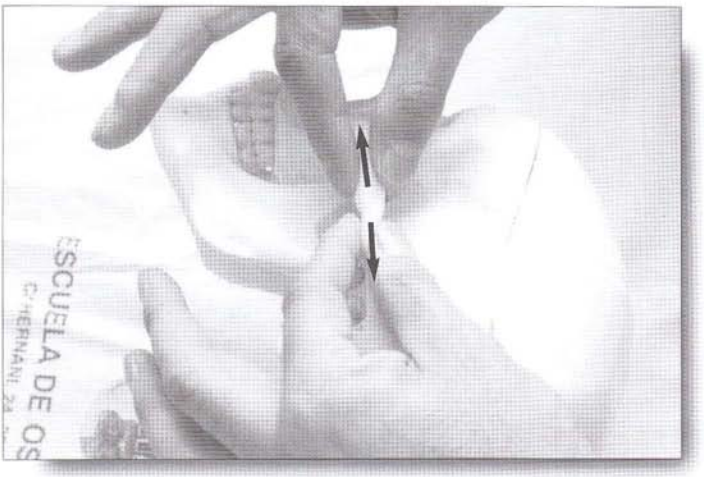

TECNICA DE LIBERACION FRONTO-CIGOMATICA

El terapeuta a un lado, sitúa los pulgares a ambos lados de la sutura frontocigomática, efectuando una tracción suave hasta notar la sensación de liberación, previa presión para descoaptar.

TECNICA DE LIBERACION MAXILO-MALAR

El terapeuta a un lado, sitúa el índice y pulgar de una mano atrapando el maxilar superior, a ambos lados de la sutura central y el pulgar de la otra mano sobre la parte anterior del malar, realizando una rotación externa del maxilar, al mismo tiempo que posteriorizamos el malar, previa presión hasta la descoaptación.

NOTAS GENERALES

- En el diagnóstico se puede inducir el movimiento en las fases respiratorias y fuera de las fases como diagnóstico diferencial.
- En las técnicas de liberación de las suturas se puede efectuar primero una fase de compresión durante algunos ciclos para aumentar el movimiento y favorecer la descoaptación. Se puede utilizar la fase de flexión para ir ganando amplitud de movilidad, no dejando ir a extensión.
- No se debe presionar más de lo que permite el movimiento, si no lo bloquearemos (ejemplo del cubito de hielo en un poco de agua).
- Si el movimiento no se recupera, comprobar siempre los huesos que tienen relación con el de la lesión y tratar de restablecer de mayor a menor influencia y resistencia.
- Para evitar reacciones y favorecer el proceso de tratamiento, el orden es importante:

  - Relación craneosacra
  - Occipital
  - S.E.B
  - Temporales
  - Maxilares
  - Parietales
  - Frontal
  - Etmoides
  - Huesos de la cara

EL CRANEO DEL NIÑO

EL CRANEO DEL NIÑO

A) LOS ACCIDENTES DE LA INFANCIA

La normalización de la estructura del recién nacido es la mejor medicina preventiva. Los resultados son mucho mejores cuando se interviene antes de que el cráneo se osifique, evitando así que se fije en una mala posición, por lo que un tratamiento precoz puede impedir frecuentemente o al menos disminuir en gran parte las deformaciones.

Existen una infinidad de perturbaciones en las que la osteopatía puede encontrar una solución:

- Aparición de dolor de cabeza después de una caída (escaleras, bicicleta, balonazo en la cabeza, etc.).
- Alteraciones del equilibrio después de un golpe de latigazo, neuralgia consecutiva a una extracción dental.
- Estrabismo después de una caída sobre la frente o el occipucio.
- Vértigos, sinusitis crónica seguida de un violento enfriamiento o una caída sobre la nariz, la sien o el occipucio.
- Estado depresivo, seguido de un golpe sobre el cráneo o el coxis.
- Perturbaciones del comportamiento sin razón aparente: nerviosismo excesivo, agresividad no justificada, apatía, somnolencia, insomnio, dificultades escolares inhabituales.

B) EL PARTO

Es un momento difícil para el cráneo del niño. En el nacimiento, el cráneo del recién nacido tiene que pasar por el estrecho pasillo de la pelvis de la madre y es demasiado voluminoso para franquear ese pasillo sin ser comprimido.

Pero la naturaleza ha previsto al cráneo de fontanelas, son placas de cartílago cómodamente deformables que permiten en unas condiciones normales el cabalgamiento natural de los huesos del cráneo y el paso sin problemas del estrecho inferior de la pelvis.

Las fontanelas van a cerrarse a los 18 meses, se mineralizan y se transforman en huesos alrededor de los 7 años.

C) EL PRIMER GRITO, LA PRIMERA INSPIRACION

El primer grito del recién nacido que manifiesta el desplazamiento de sus pulmones, contribuye a volver a poner los huesos del cráneo en una posición más conforme, gracias al aumento de la presión interna que tiende a dilatar el volumen del cráneo. El oxígeno llega entonces a su cerebro, no más por la sangre maternal que por la circulación pulmonar.

Esos minutos son cruciales para el cerebro del niño. Sus células nerviosas no pueden soportar más de 8 minutos la privación de oxígeno sin que aparezcan lesiones irreversibles. Un parto en malas condiciones puede atraer por compresión de las partes, entre ellas, una deformación del agujero occipital y una irritación o compresión de la médula espinal, responsable de perturbaciones de la marcha o parálisis de los miembros.

Las lesiones craneanas atraen deformaciones de la cabeza y del rostro. Una joroba anormal, un canal hueco o cima, un ojo más grande que el otro, un pómulo más saliente, la mandíbula fuera de su eje, una oreja más separada, la nariz deformada, son signos que deben incitar a consultar lo más pronto posible al pediatra y a un osteópata cualificado.

D) CONSECUENCIAS OSTEOPATICAS DEL PARTO

El estado de la pelvis de la madre determinará el buen desarrollo del parto. Para librar el paso del niño, la pelvis debe abrirse y los ligamentos distenderse para permitir todos los diámetros. El sacro efectúa una báscula (nutación) a fin de apartar al coxis y extender el espacio entre el pubis y el sacro.

Todos los desequilibrios que existan a nivel de la columna lumbar o de la pelvis de la madre pueden producir problemas en el momento del parto, por lo que es importante para las madres embarazadas y las futuras madres hacerse revisar su mecánica articular, y en particular el coxis, sacro, pelvis y las vértebras lumbares, a fin de evitar las posibles dificultades en el proceso del parto.

Otras causas de problemas:

- La existencia de gemelos, cuyas cabezas pueden comprimirse mutuamente, la expulsión demasiado rápida o lenta (por utilización de drogas).
- El cordón umbilical enrollado alrededor del cuello puede asfixiar al niño en una posición intra-uterina.

- Contracciones uterinas exageradas, la utilización de instrumentos tales como ventosas.
- Nacimiento prematuro (cabeza menos voluminosa).

Manifestaciones de perturbaciones crónicas:

- Cuando existen lesiones nerviosas o vasculares ocasionan heridas de circunvoluciones cerebrales y de los nervios craneanos, pudiendo manifestarse por: estrabismo, incapacidad de mamar, vómitos, convulsiones. Pueden quedar latentes y no revelarse hasta más tarde por un retraso de lenguaje o al andar.

REGLAS DE ORO

- En caso de dificultades durante el parto: compresión mecánica excesiva del cráneo, asfixia cerebral, ..., precocidad de cuidados en las primeras horas de vida.
- En los traumatismos de la pequeña infancia no se puede esperar la aparición de perturbaciones para verificar el mecanismo cráneosacro, la columna y las articulaciones. Debemos investigar para evitar posibles perturbaciones posteriores (perturbaciones del crecimiento, perturbaciones nerviosas, dificultades escolares).

EXAMEN DEL RECIEN NACIDO

El cráneo del recién nacido se presenta como un sacro membranoso, lleno de L.C.R. Los desarrollos óseos del cráneo en el feto y en el niño de pecho pueden ser considerados como unas zonas duras de la membrana. Debido a la flexibilidad extrema del cráneo del recién nacido, las técnicas de examen y de tratamiento son muy diferentes de las aplicadas al adulto. El movimiento del sistema craneal en el recién nacido y en el niño de pecho es más difícil de percibir que en el adulto, ya que las palancas (huesos de la bóveda craneal) son más pequeñas, por lo que el campo y la amplitud son menores y el movimiento de las zonas membranosas más sutil.

EXAMEN

- El bebé se encontrará en reposo o en el momento de ir a dormir.
- Observación del rostro y de la bóveda craneal en busca de asimetrías.
- Observar el tronco y el cuello buscando tensiones entre la cabeza y la pelvis.
- Observar la bóveda del paladar y la fuerza del reflejo de succión.

EVALUACION DE LA MOVILIDAD DE LA BASE CRANEAL

Poner los dedos índice o meñique en la boca del recién nacido, cara palmar orientada cefálicamente. El bebé debe comenzar a succionar el dedo, que se encuentra situado contra el cielo del paladar que se moviliza por el efecto de succión y hace mover el vómer, que bascula sobre el esfenoides, solicitando la movilidad de la base del cráneo. Si no sentimos el efecto rítmico, se acentúa la presión sobre el paladar (suavemente) o si hay asimetría del movimiento debemos corregirlo utilizando una técnica directa.

Las liberaciones en el niño son suaves, pero los cambios clínicos son casi inmediatos.

La valoración de los cambios se hará al día siguiente.

VISTA LATERAL

VISTA FRONTAL

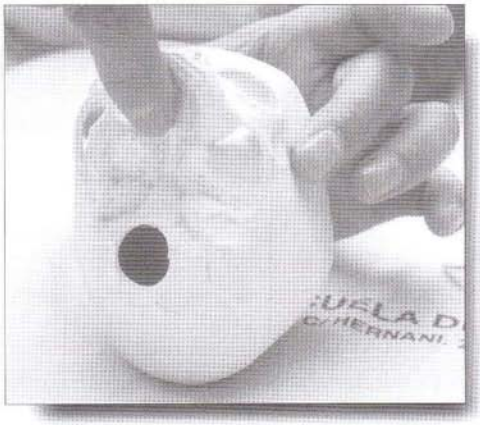

DESCOMPRESION DE LOS CONDILOS OCCIPITALES

La hiperextensión de la cabeza y la compresión en una dirección antero-interna de los cóndilos occipitales proviene frecuentemente de partos con fórceps o por una tracción manual importante.

TECNICA

Con el niño en supino, el terapeuta sitúa la yema de los dedos debajo del reborde occipital traccionando hasta notar la sensación de liberación.

CORRECCION DE LA S.E.B.

Posición del niño en supino.

El terapeuta a la cabecera de la camilla o cuna, con una mano mantiene el occipucio y con la otra la zona fronto-esfenoidal. Después de haber percibido la relajación tisular, llevar suavemente el occipucio en flexión, al mismo tiempo que con la otra mano efectuamos un ligero movimiento en rotación externa (flexión) hasta notar la movilidad, siguiendo el movimiento de restricción y frenando el de lesión.

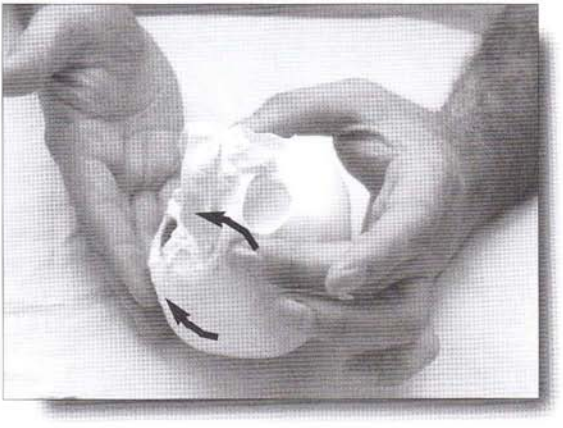

REMODELADO DEL CRANEO

Después de las técnicas de descompresión, si existe asimetría, presión directa ligera sobre las partes a hacer volver exteriormente. La presión dura algunos minutos hasta comprobar el movimiento simétrico en ambos lados.

Para evitar cualquier efecto traumático, la presión será muy ligera y si es necesario se aumentará el tiempo de tratamiento.

- Si la técnica es buena el resultado es inmediato.
- Si reaparece la lesión, la causa no está tratada.

La causa es en principio una tensión anormal de la duramadre, sea inherente a ella misma, sea el reflejo de la tensión a nivel del sacro y la pelvis.

EQUILIBRIO DEL OCCIPUCIO Y DEL SACRO

Técnica a aplicar en un segundo tiempo. El niño en supino. El terapeuta al lado, coge el occipucio con una mano y el sacro con la otra. Hay que comprobar si el movimiento está sincronizado si no es así, revisaremos el complejo sacro-coxígeo y las cervicales altas.

Todas las restricciones se tratarán por presión suave directa, aplicada contra las barreras.

Frecuentemente, hay una torsión del manguito de la duramadre que provoca la rotación del occipucio y del sacro en dirección opuesta; si nos encontramos con un déficit de amplitud nos confirma la lesión. El tratamiento se efectuará por una tracción suave y directa durante unos minutos.

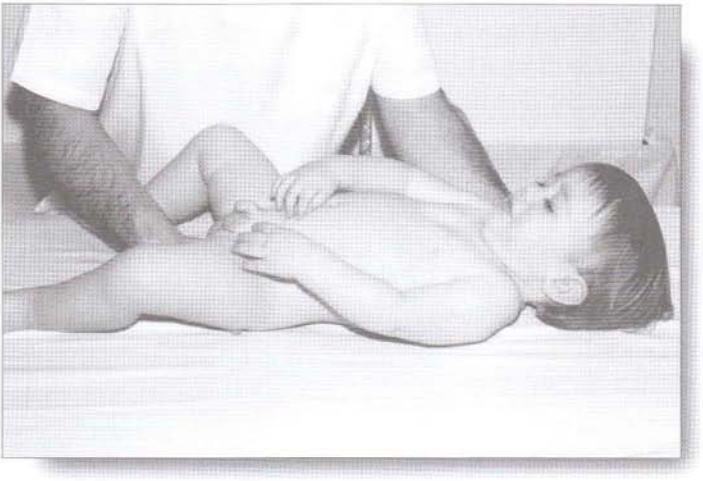

EQUILIBRIO DE LA PELVIS Y DEL SACRO

El niño en supino, el terapeuta a su lado, sitúa una mano debajo del sacro y la otra sobre la sínfisis pubiana; si encontramos una barrera (restricción), aplicaremos contra ella una fuerza suave, hasta la desaparición. Si hay reincidencia la causa estará en otra parte.

TRASTORNOS DEL COMPORTAMIENTO Y DE ORDEN ESCOLAR

La compresión de los cóndilos occipitales y la base del cráneo son responsables de la hiperquinesia, temores anormales, mala concentración. La corrección produce una mejoría inmediata y espectacular.

En la dislexia comprobaremos el occipucio y los temporales.

PUNTO PARADO

PUNTO PARADO

La inducción al punto parado se efectúa para que la zona a tratar aumente su amplitud de movimiento: Consiste en seguir la extensión, no dejando ir a flexión.

SEÑALES DEL PUNTO PARADO

1. El movimiento se reduce y se desorganiza.
2. Suavizarse de los tejidos.
3. Cambio respiratorio.
4. El movimiento sacro-craneal desaparece.
    - Respiración más lenta.
    - Relajación general.
    - Se pueden notar tics anatómicos.
    - El sistema nervioso se relaja.
5. Cuando se siente volver el pulso S.C. se sigue observando su mayor amplitud, retirando suavemente las manos al terminar.

EJEMPLO DE INDUCCION AL PUNTO PARADO EN EL CUARTO VENTRICULO

POSICION DE LAS MANOS

EJEMPLO DE INDUCCION AL PUNTO PARADO EN EXTREMIDADES INFERIORES

22

LOS DIAFRAGMAS

LOS DIAFRAGMAS

D-82

Orden de tratamiento recomendado
- Diaf. Toracico
- Diaf. Pelvico
- Orificio de entrada torácico
- Base del craneo (Pag 111)

TRATAMIENTO DE LAS RESTRICCIONES TRANSVERSAS

DIAFRAGMA PELVICO

D-82

Los desequilibrios de tensiones e hipertonicidad del diafragma pelviano influyen en la movilidad sacro-coxígea, afectando al movimiento fascial longitudinal y el caudal de los líquidos a través de las estructuras transversas.

TECNICA DE LIBERACION

Paciente en decúbito supino. El terapeuta al lado, sitúa una mano debajo del sacro y la otra en la zona púbica, efectuando una compresión progresiva; se sigue el movimiento (cizalladura, torsión o rotación), manteniendo la compresión ligera hasta la sensación de relajación.

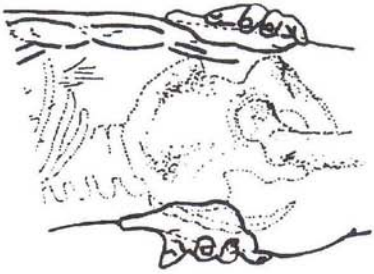

DIAFRAGMA RESPIRATORIO ó TORACICO

La contracción del diafragma provoca una tracción hacia abajo en el pericardio que por medio de una vaina vascular carotídea actúa directamente en la base del cráneo, alterando la movilidad del sistema sacro-craneal.

La hipertonicidad puede ser unilateral o bilateral.

CAUSAS:

- Alteraciones del nervio frénico.
- Alteraciones inflamatorias de la pleura.
- Pericarditis.
- Inflamación hepato-biliar.
- Inflamación visceral o ptosis general o de algún órgano.
- Problemas vértebro-costales de las seis últimas costillas.
- Problemas del esternón o apéndice xifoides.
- Problemas vertebrales (D10 a L3).
- Problemas del psoas, cuadrado lumbar.
- Problemas de las fascias.
- Problemas de disfunción de la aorta.
- Problemas del esófago y vena cava.

CUADRO CLINICO:

El paciente está desvitalizado, debilitado, con fatigas indefinidas, jaquecas. La reducción de movilidad de los líquidos y de los cambios gaseosos provoca la acumulación de desechos tóxicos que llevan a una depresión y un malestar generalizado.

LIBERACION DEL DIAFRAGMA RESPIRATORIO D-82

Paciente en supino. El terapeuta al lado, coloca una mano en las vértebras a nivel de D12, L3 y la otra en el epigastrio, sobre el apéndice xifoides y el ángulo formado por las costillas.

La mano de abajo ayuda a la otra, que efectúa una ligera presión hasta la sensación de movimiento en el paciente (se puede sentir una torsión, una rotación, una cizalladura o un componente de los tres). Cuando notemos que los tejidos se ablandan bajo la mano, el diafragma estará liberado.

Si comprobamos que no hay una relajación suficiente en la zona, podremos repetir la operación varias veces si es necesario.

VISION LATERAL PARA LIBERAR EL DIAFRAGMA

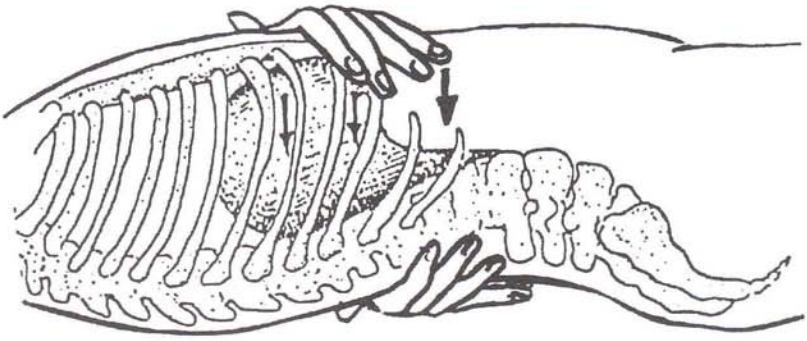

LIBERACION DEL ORIFICIO DE ENTRADA TORACICA

D-83

El orificio de entrada torácica, compuesto de estructuras óseas (vértebras de la bisagra cérvico-dorsal y primeras costillas, las clavículas y el esternón), es una zona donde confluyen estructuras miofasciales tales como esternocleido-occipito-mastoideo (E.C.O.M.) y las fascias del cuello, músculos infrahioideos y sus fascias, fascia cervical y fascia prevertebral, etc..

Una tensión a este nivel puede ocasionar una reducción circulatoria e influir en la movilidad del sistema sacro-craneal por congestión venosa intracraneana.

TECNICA DE LIBERACION

Paciente en decúbito supino. El terapeuta al lado, coloca una mano debajo de la 7ª cervical y las dorsales superiores y la otra mano en el tórax, a nivel de las articulaciones esternoclaviculares. La mano superior, ayudada de la inferior, ejerce una presión suave y progresiva hasta la sensación de relajación.

23

COLUMNA VERTEBRAL

COLUMNA VERTEBRAL

El tratamiento craneal está enfocado al restablecimiento del sistema hidráulico semicerrado sacrocraneal, adaptándose a las condiciones anatómicas y fisiológicas del sistema; en el plano musculoesquelético y visceral, la mejor forma de adaptarse al tejido globalmente es utilizando las técnicas explicadas en los capítulos anteriores pertenecientes a los tomos 1, 2, 3 y 4 de este tratado ya que, si utilizamos el I.R.C. para corregir otras estructuras que no corresponden a su fisiología aunque guarden relación, lo flexibilizaríamos en parte, mejorando la información al cerebro con relación a la tensión, pero la amplitud de arcos de movilidad y elasticidad fisiológica no se restablecerían, por lo que el tratamiento sacrocraneal en el aparato musculoesquelético y el sistema visceral será complementario y se utilizará sobre todo en casos en que el estado agudo o los procesos degenerativos no permitan otras técnicas preparando el campo para utilizar la que mejor se adapte a la clínica.

MOVIMIENTO FISIOLOGICO

En el movimiento de inspiración (flexión), la columna se endereza rectificando sus curvaturas. En espiración (extensión), la columna vuelve a acentuar sus curvaturas fisiológicas. Esto se produce a través de la duramadre y sus inserciones en S1, S2 y el occipital, que transmiten el I.R.C. desde el cráneo hasta el sacro.

INSPIRACION (Flexión)

ESPIRACION (Extensión)

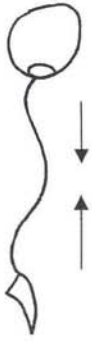

LESIONES OSTEOPATICAS EN LA COLUMNA VERTEBRAL

En la columna vertebral nos podemos encontrar con lesiones en flexión, lateralización y rotación contraria (FL≠R), o lesiones en extensión, rotación y lateralización del mismo lado (ER=L).

EJEMPLO DE LESION EN ER=L IZDA

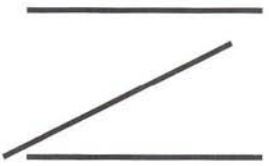

Vértebra superior

Facetas articulares

Vértebra inferior

EJEMPLO DE LESION EN FL≠R DCHA

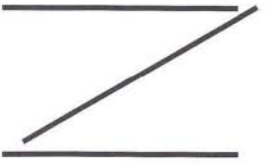

TEST Y TRATAMIENTO DE LA COLUMNA VERTEBRAL

Con el paciente en prono o sentado, se sitúa una mano en los parietales para registrar el pulso sacro-craneal y con los dedos índice y medio de la otra mano sobre las transversas de la vértebra en lesión se comprueba el movimiento de flexión, lateralización y rotación contraria y el de extensión, lateralización y rotación del mismo lado, comprobando si hay restricción en alguno de los sentidos de movilidad en la fase de inspiración o espiración.

EJEMPLO EN SEDESTACION

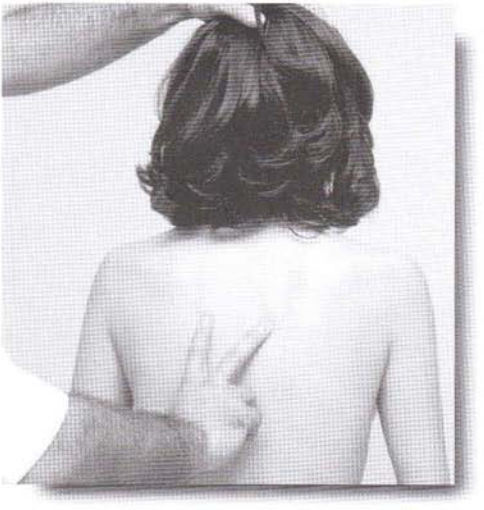

Nota: *en la columna cervical se colocan los dedos índice y pulgar sobre las transversas.*

EJEMPLO EN PRONO CON LOS PULGARES DEL TERAPEUTA EN LAS TRANSVERSAS

EJEMPLO EN CERVICALES

VARIANTE EN SEDESTACION



VARIANTE EN SUPINO

El terapeuta sitúa los dedos medios de ambas manos en los macizos posteriores de las transversas.

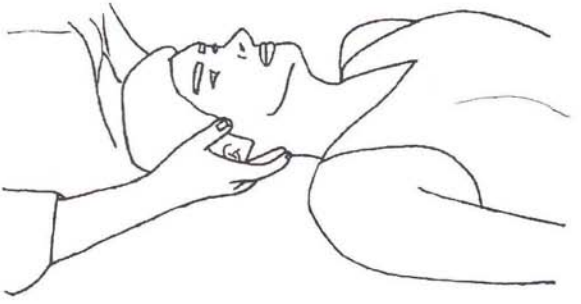

TRATAMIENTO

COLUMNA DORSAL

En la misma posición que para el diagnóstico, se efectúa la corrección en el sentido de lesión o en el de corrección.

Ejemplo de corrección de una lesión de la columna dorsal en FL≠R izda. Técnica indirecta.

Paciente en prono. El terapeuta al lado, sitúa los pulgares en las transversas de la vértebra en lesión, movilizándola en inspiración (flexión), lateralización derecha y rotación izquierda y frenando en espiración durante 4 ó 6 ciclos, luego comprobar.

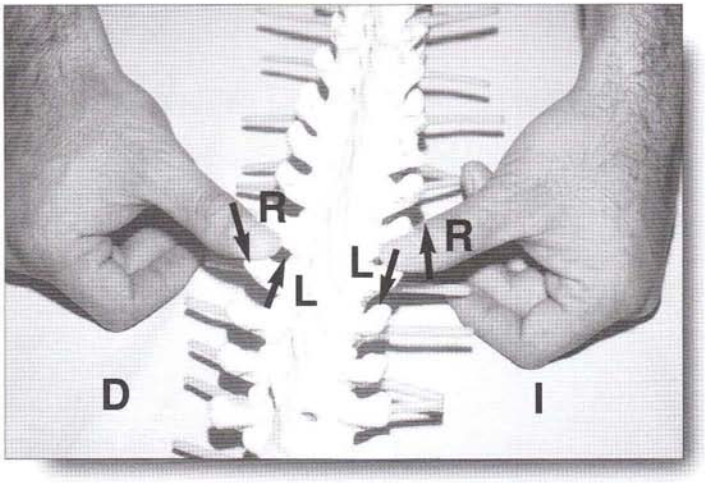

Ejemplo de corrección de una lesión de la columna dorsal en ER=L izda. Técnica indirecta.

En la misma posición que la anterior, se moviliza la vértebra en espiración (extensión), en lateralización y rotación izquierda, frenando el movimiento contrario en espiración durante 4 ó 6 ciclos; después comprobar.

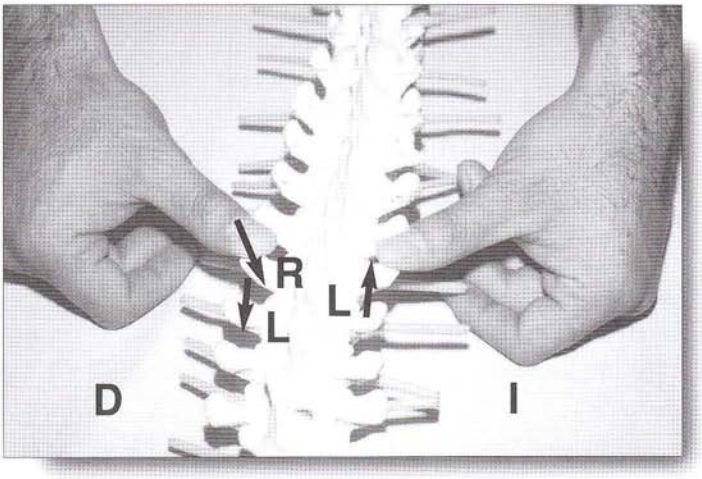

VARIANTE POR ESPINOSAS EN LA COLUMNA LUMBAR

Ejemplo de lesión en EL≠R izda. Técnica indirecta.

Paciente en prono. El terapeuta al lado de la camilla atrapa las espinosas de la vértebra en lesión y la inmediata inferior con el índice y pulgar en forma de pinza, movilizando la vértebra en espiración, lateralización derecha, rotación izquierda y frenando el movimiento contrario en inspiración, de 4 a 6 ciclos; después comprobar.

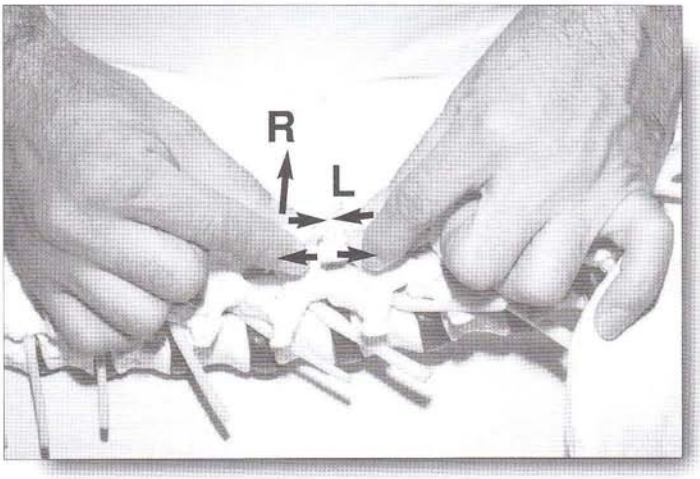

Ejemplo de lesión en FL=R izda. Técnica indirecta.

En la misma posición que la anterior, se moviliza la vértebra en inspiración, lateralización, rotación izquierda, frenando el movimiento en espiración.

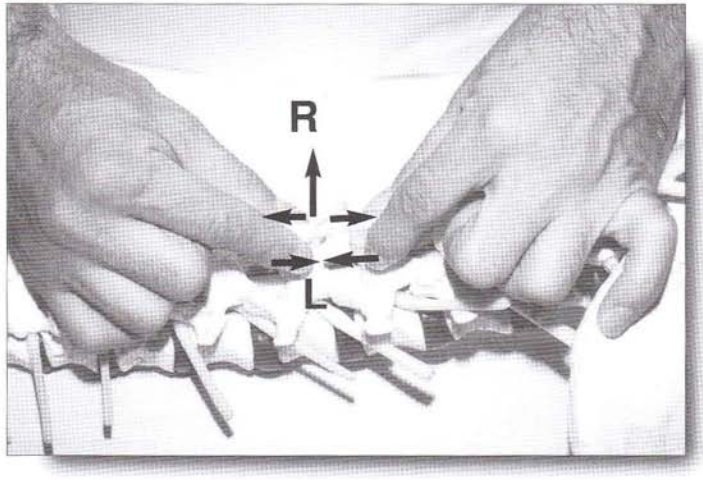

COLUMNA CERVICAL

Ejemplo de lesión en EL=R izda. Técnica indirecta.

Paciente en decúbito prono. El terapeuta al lado, con una mano sigue el movimiento de los parietales y con el índice y pulgar de la otra atrapa la vértebra en lesión, siguiendo el movimiento de EL=R izda y frenando el de EL=R dcha. durante 4 ó 6 ciclos; después comprobar.

EXTREMIDADES SUPERIOR E INFERIOR

MOVIMIENTOS DEL I.R.C. EN LAS EXTREMIDADES

En la fase de inspiración, las extremidades efectúan un movimiento de rotación externa y en la fase de espiración de rotación interna.

INSPIRACION (R.E.)

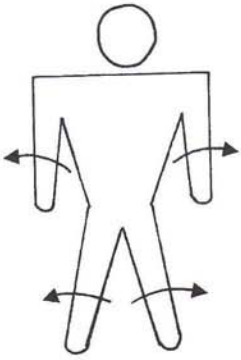

ESPIRACION (R.I.)

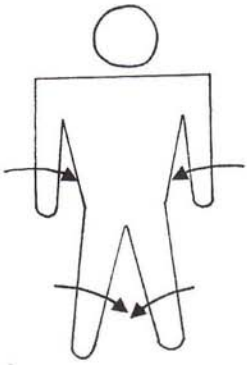

DIAGNOSTICO Y TRATAMIENTO

Con el paciente en supino, se efectúa la palpación del pulso S.C., situando ambas manos en tobillo, pierna y muslo, en las extremidades inferiores. En las extremidades superiores a la altura de la muñeca, antebrazo y brazo, comprobando la sincronicidad de ambas piernas en R.E. y R.I.; si en alguno de estos puntos se nota una asimetría en el ritmo, la amplitud y la duración nos confirma la lesión en R.E. ó R.I.

TRATAMIENTO

Se realiza en la misma posición que para el diagnóstico en técnica directa o indirecta.

La técnica indirecta consiste en dejar ir el movimiento facilitado y frenar el regreso a la posición neutra, al movimiento de restricción.

La técnica directa, al contrario, ayudamos en el sentido de la corrección y frenamos en el de lesión.

EJEMPLO EN TOBILLOS

EJEMPLO EN PIERNAS

EJEMPLO EN MUSLOS

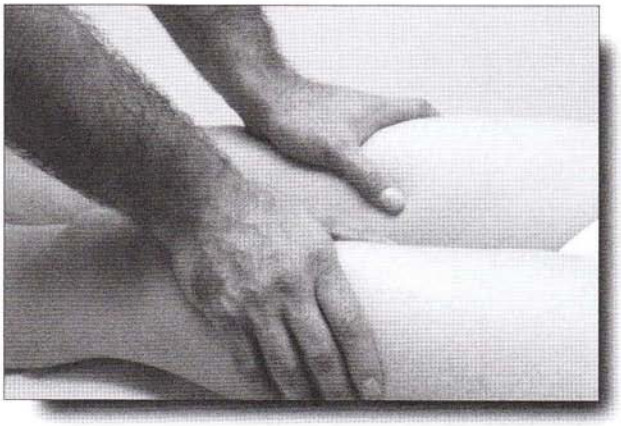

EJEMPLO EN MUÑECAS

EJEMPLO EN ANTEBRAZO

EJEMPLO EN BRAZO

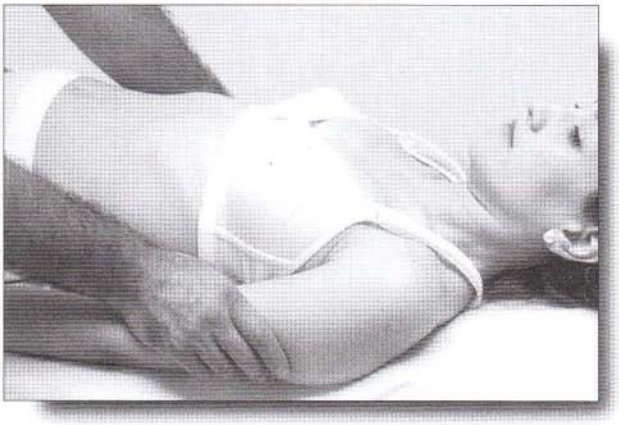

El diagnóstico y tratamiento de las extremidades se puede comprobar con el movimiento del cráneo trabajando en pareja con un compañero. Cuando el movimiento en el esfenoides va a flexión el terapeuta que está en las piernas notará una rotación externa y viceversa. Si hay alguna lesión, se corrige en técnica directa o indirecta, hasta conseguir sincronizar el movimiento de las extremidades del cráneo.

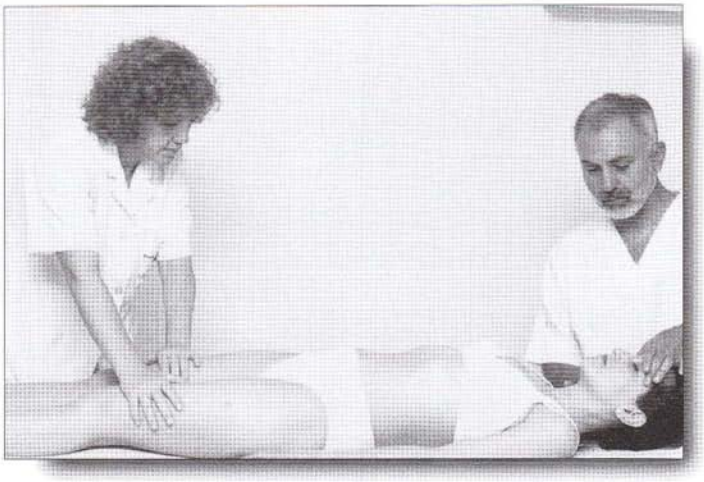

EJEMPLO DE TRATAMIENTO DE ALGUNAS ZONAS CORPORALES

Conociendo la anatomía de la zona a tratar y en particular su fisiología articular, visceral, etc., podemos saber qué tipo de desplazamiento tiene y adaptarlo al tratamiento craneal en las fases de flexión y extensión.

A continuación se exponen algunos ejemplos de zonas corporales.

ZONAS CORPORALES

COSTILLAS

El movimiento de la parrilla costal en su conjunto tiene dos fases que corresponden a la inspiración y espiración del movimiento respiratorio secundario (M.R.S.), que coinciden con los del M.R.P. aunque no coincidan sus fases, siendo la del I.R.C. más lenta. Los movimientos costales se dividen en tres zonas: Costillas superiores (1ª a 4ª) donde el movimiento es de ascenso y descenso en PALANCA DE BOMBA, costillas medias (4ª a 7ª) cuyo movimiento anteroposterior en PALANCA DE BOMBA se realiza a partes iguales con el lateral en ASA DE CUBO y por último costillas inferiores (7ª a 10ª), donde el movimiento se efectúa lateralmente en ASA DE CUBO. Las costillas flotantes se mueven en el mismo movimiento de flexión y extensión, aunque no tienen una influencia del diafragma como el resto de las costillas.

EJEMPLO DE LESION EN FLEXION Y EXTENSION Y MOVIMIENTO DE ASA DE CUBO Y PALANCA DE BOMBA

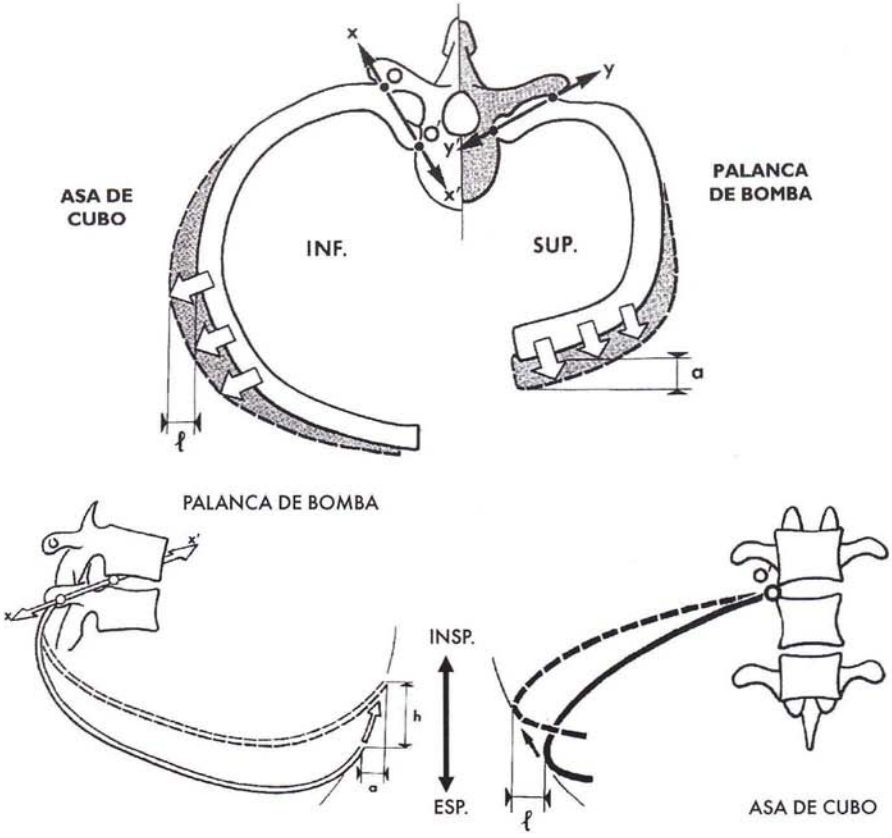

DIAGNOSTICO

Con el paciente en supino situamos las manos a ambos lados de la parrilla costal, por debajo de la clavícula para el movimiento global en PALANCA DE BOMBA.

Para el movimiento en ASA DE CUBO situamos las yemas de los dedos entre los espacios intercostales, desde la 5ª hasta la 10ª costilla, valorando los distintos niveles en flexión y extensión.

Para las costillas flotantes situamos al paciente en decúbito prono y con el 2° y 3° dedos de ambas manos sobre las costillas verificamos el movimiento de flexión y extensión.

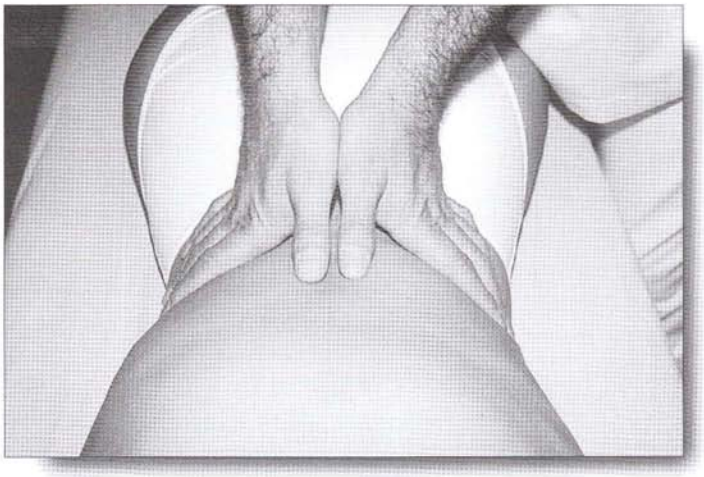

Para el diagnóstico selectivo, se coloca al paciente en supino, colocando las yemas de los dedos de ambas manos entre los espacios intercostales de la costilla a valorar.

TRATAMIENTO GLOBAL

Se efectúa cuando la lesión implica un grupo de costillas y antes de realizar la corrección de la costilla ápice en lesión PALANCA DE BOMBA (1ª a 7ª).

Ejemplo de lesión en inspiración. Técnica indirecta.

Paciente en decúbito lateral del lado contrario a la lesión. El terapeuta a la espalda, sitúa ambas manos abarcando la zona anterior y posterior de las costillas en lesión, siguiendo el movimiento de inspiración y limitando el de espiración durante algunos ciclos; luego comprobar.

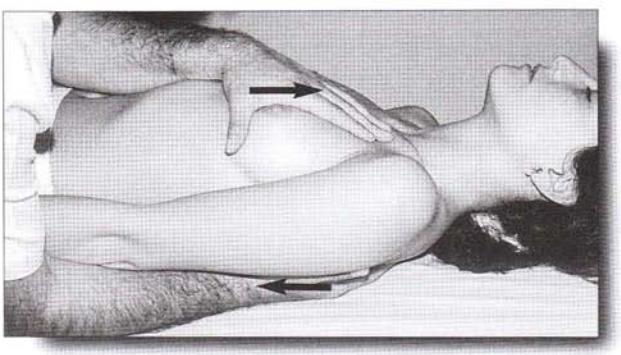

VARIANTE EN SUPINO

VARIANTE EN SEDESTACION

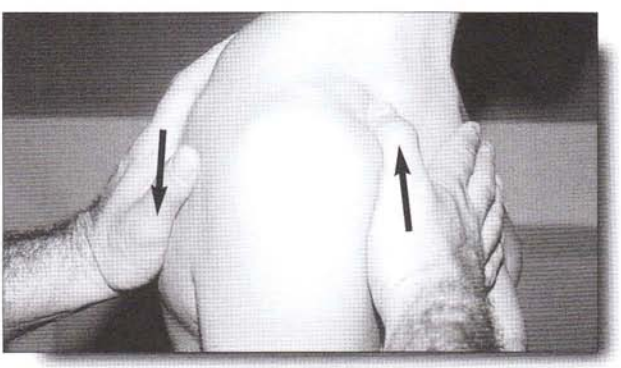

ASA DE CUBO

Ejemplo de lesión en inspiración. Técnica indirecta.

Paciente en decúbito lateral contrario a la lesión. El terapeuta a la espalda coloca ambas manos sobre las costillas en lesión, abarcando la zona anterior, lateral y posterior, siguiendo el comportamiento en inspiración y frenando el de espiración durante varios ciclos; después comprobar.

TRATAMIENTO SELECTIVO

PALANCA DE BOMBA

Ejemplo de lesión en inspiración. Técnica. indirecta.

Paciente en decúbito lateral del lado contrario a la lesión. El terapeuta a la espalda, sitúa las yemas de los dedos de una mano en la zona inferior de la parte anterior de la costilla y las de la otra en la zona superior de la parte posterior, siguiendo el comportamiento en inspiración y frenando en espiración.

ASA DE CUBO

Ejemplo de lesión selectiva en inspiración. Técnica. indirecta.

Paciente en decúbito lateral. El terapeuta a la espalda atrapa el ángulo anterior y posterior de la costilla con los tres primeros dedos de ambas manos en forma de pinza inmovilizando en inspiración y frenando el de espiración.

COSTILLAS FLOTANTES

Ejemplo de lesión en inspiración. Técnica. indirecta.

Paciente en decúbito lateral. El terapeuta frente al paciente atrapa la costilla en lesión con el pulgar e índice de ambas manos en forma de pinza, siguiendo el movimiento de inspiración y frenando el de espiración.

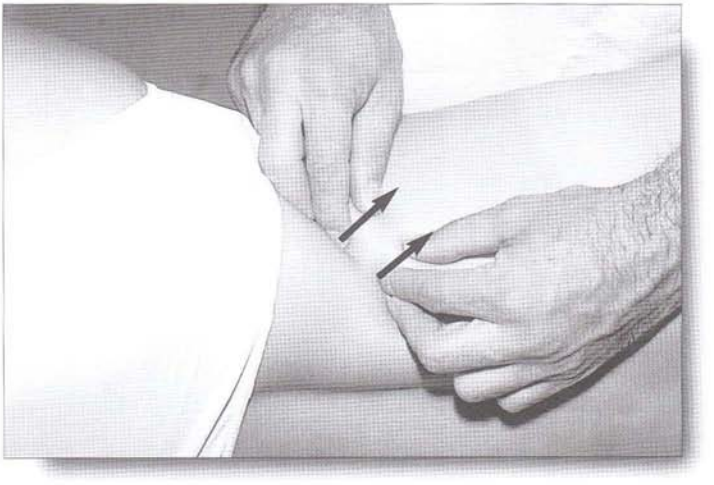

DIAGNOSTICO Y TRATAMIENTO DEL ESTERNON

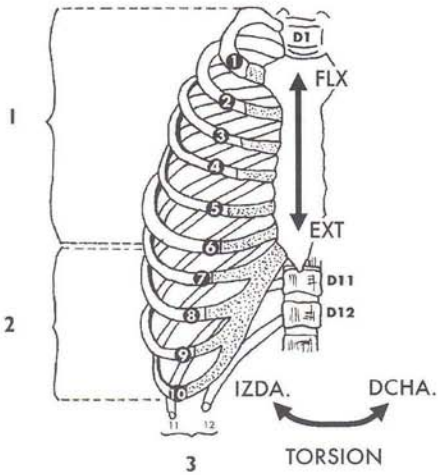

FLEXION - EXTENSION

Ejemplo de lesión en inspiración. Técnica. indirecta

Paciente en supino. El terapeuta a la cabecera de la camilla, sitúa la mano abarcando la zona esternal, siguiendo el movimiento de inspiración y frenando el de espiración durante 4 ó 6 ciclos; después comprobar.

TORSION

La torsión se produce cuando se implica una cadena cruzada, afectando a las costillas superiores de un lado en inspiración y a las inferiores del otro en espiración o viceversa, de modo que arrastran al esternón a nivel del manubrio en un sentido y el cuerpo en otro. En el diagnóstico se valora la implicación mayor en inspiración o espiración y se trata en técnica indirecta o directa.

Ejemplo de lesión en torsión izquierda en inspiración. Técnica. indirecta

En la misma posición que el anterior, se sigue el movimiento en torsión izquierda en la fase de inspiración frenando el de espiración durante algunos ciclos; después comprobar.

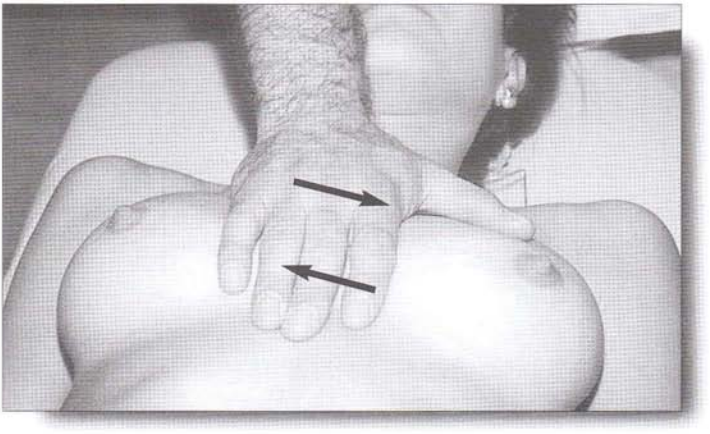

CLAVICULA

La clavícula tiene una función importante dentro de la biomecánica del hombro, siendo la cuerda del arco que mantiene la relación de las articulaciones que forman el hombro, ya que un déficit de movimiento de la clavícula afecta al funcionamiento global del hombro. En lesiones más graves como la fractura no se puede mover el brazo porque la palanca que sirve de punto de apoyo no sigue la continuidad entre la articulación acromioclavicular y esternoclavicular, por lo tanto no se puede mover la escapulotorácica y escapulohumeral.

MOVIMIENTO

La clavícula se mueve en un eje transversal, teniendo como puntos pivote la articulación acromioclavicular y esternoclavicular. En inspiración realiza un movimiento de rotación posterior y en espiración anterior.

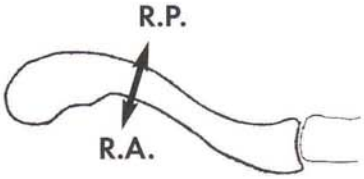

DIAGNOSTICO Y TRATAMIENTO

Paciente en supino. El terapeuta a la cabecera de la camilla atrapa con ambas manos las clavículas con el pulgar y el resto de los dedos en forma de pinza, valorando el movimiento en inspiración y espiración.

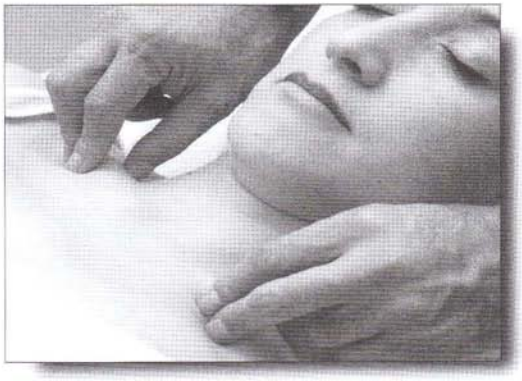

El tratamiento se realiza de forma bilateral o unilateral en dependencia de la lesión que implique un lado o los dos en el sentido de lesión (T. indirecta) o en el de corrección (T. directa).

Ejemplo de lesión en inspiración bilateral . Técnica. indirecta

En la misma posición que la anterior, se llevan las clavículas en inspiración, frenando el movimiento de espiración durante algunos ciclos; después comprobar.

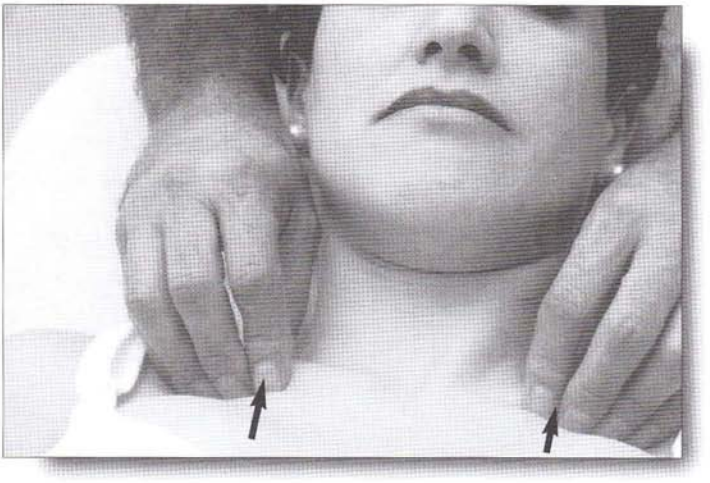

LA ESCAPULA

La articulación escapulotorácica es la zona que va a compensar con una hipermovilidad las deficiencias de movilidad de las articulaciones del hombro, siendo el asiento de las lesiones, al tener una inserción muscular mayor que el resto de articulaciones que la forman. Esto hace que sea la articulación de mayor resistencia del hombro y punto de partida para el tratamiento.

MOVIMIENTO

La escápula en inspiración realiza un movimiento de ascenso y traslación externa y en espiración de descenso y traslación interna, pudiendo quedar lesionada en cualquiera de ellas. Si la lesión corresponde a una cadena cruzada (romboides, serratos), puede quedar en campaneo interno o externo, afectando a la articulación acromioclavicular.

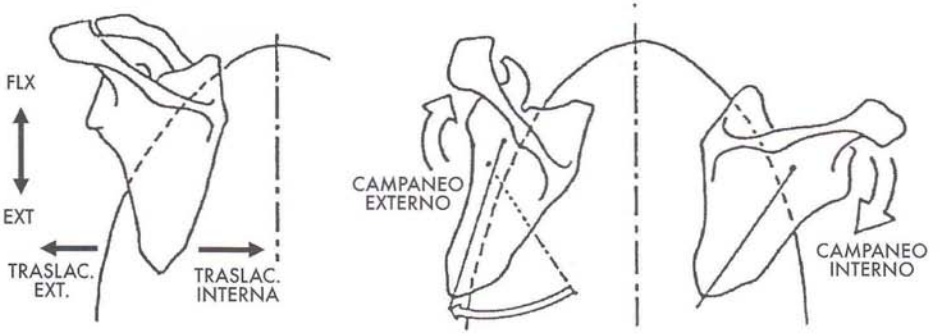

DIAGNOSTICO

Paciente en prono. El terapeuta al lado, sitúa ambas manos sobre las escápulas y sigue el comportamiento en inspiración y espiración y la posible fijación de movilidad en todos los sentidos de desplazamiento (ascenso, descenso, traslación interna o externa, campaneo interno o externo).

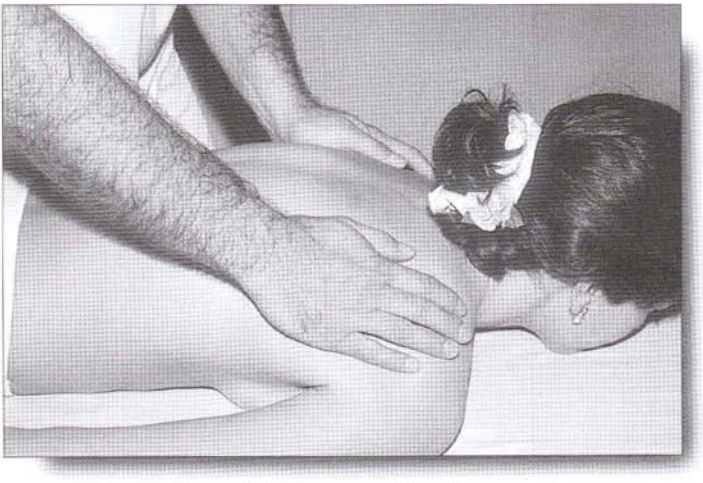

TRATAMIENTO

Ejemplo de inspiración y traslación externa. Técnica. indirecta

Paciente en prono. El terapeuta al lado, sitúa una mano sobre la escápula, siguiendo el movimiento de inspiración y traslación externa, frenando el de espiración y traslación interna durante varios ciclos; después comprobar.

Ejemplo de lesión en campaneo interno. Técnica. indirecta

En la misma posición que el anterior, se lleva la escápula en campaneo interno, frenando el campaneo externo.

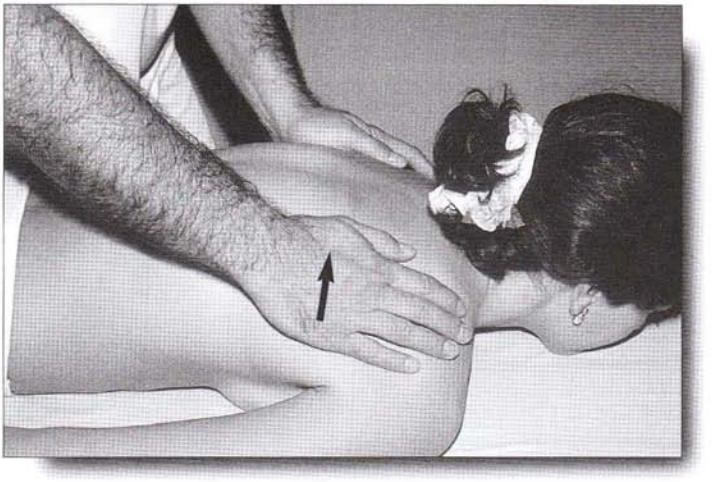

Los ejemplos que se han expuesto no son todos los que abarca la diversidad de combinaciones, ya que las posibilidades de lesión pueden estar aisladas en un sólo movimiento como en ascenso o descenso o combinadas como en campaneo externo y ascenso o traslación interna y descenso, por lo que el terapeuta utilizará la técnica indirecta o directa en dependencia del diagnóstico.

ILIACO

MOVIMIENTO

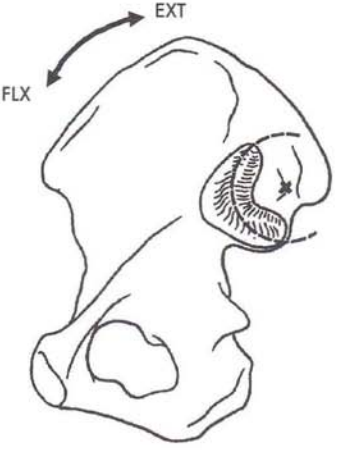

DIAGNOSTICO Y TRATAMIENTO

Paciente en decúbito lateral con las piernas ligeramente flexionadas. El terapeuta al frente atrapa el iliaco con ambas manos en su zona anterior y posterior, tomando como base de referencia las E.I.A.S y E.I.P.S., siguiendo el comportamiento en flexión y extensión.

Ejemplo de una lesión en flexión. Técnica. indirecta

En la misma posición que para el diagnóstico se sigue el movimiento de inspiración, limitando el de espiración durante 4 ó 6 ciclos; luego comprobar.

ROTULAS

MOVIMIENTO

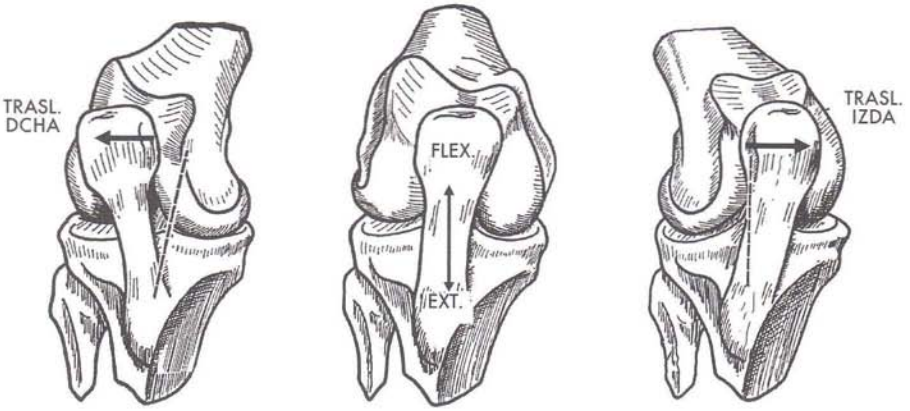

DIAGNOSTICO

Paciente en supino. El terapeuta al lado, atrapa con los dedos de ambas manos las rótulas, siguiendo el comportamiento en inspiración y espiración.

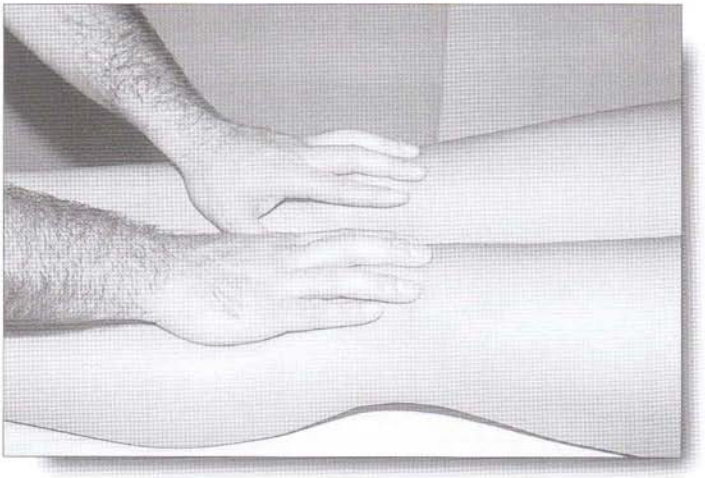

TRATAMIENTO

Ejemplo de lesión en flexión. Técnica. indirecta

El terapeuta al lado de la camilla, atrapa la rótula con una mano, siguiendo el movimiento de flexión y frenando el de extensión durante varios ciclos; después comprobar.

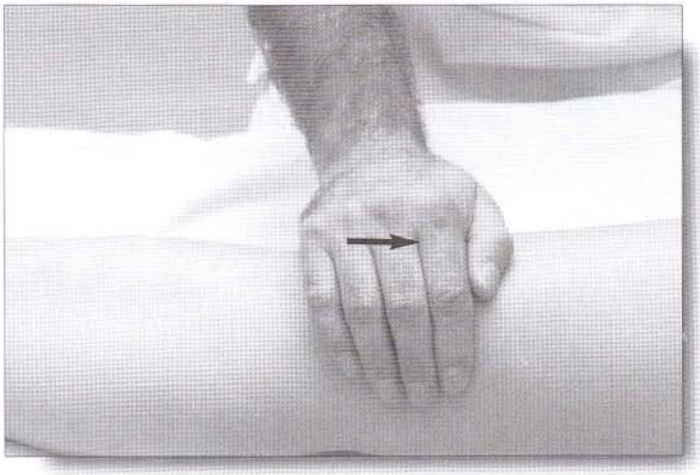

Ejemplo de lesión en traslación interna . Técnica. indirecta

En la misma posición que para el anterior, se sigue el esquema de lesión en traslación interna, frenando el de traslación externa.

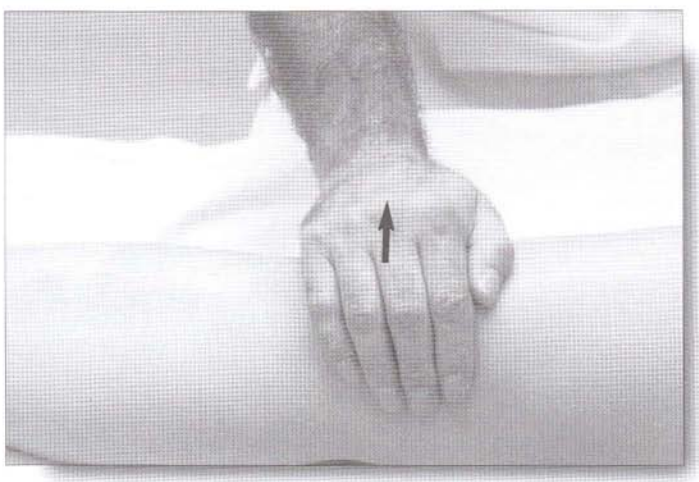

Nota: *los ejemplos que se han expuesto sirven de orientación general ya que no se han tratado todas las zonas corporales. Para no repetir las técnicas, se han explicado las indirectas; las directas se realizan en esquemas contrarios a los expuestos.*

26

ORGANOS Y VISCERAS

ORGANOS Y VISCERAS

Los movimientos de los órganos y vísceras están más influenciados por el movimiento respiratorio secundario (M.R.S.), a través del diafragma torácico, pero como en realidad el tratamiento va dirigido a una rearmonización de las fascias también podemos utilizar el M.R.P.

El movimiento en los órganos se efectúa sobre un eje central que cruza longitudinal y transversalmente el órgano, efectuando un movimiento en cruz sobre los dos ejes.

VISION CRANEAL DEL HIGADO (cara diafragmática, porción superior)

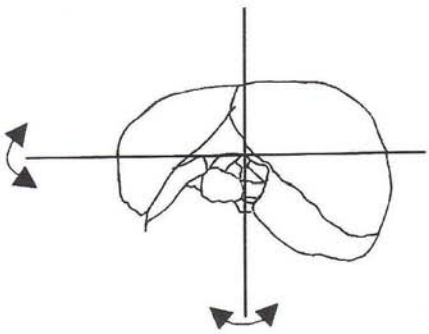

DIAGNOSTICO Y TRATAMIENTO

Con el paciente en supino, se sitúa una mano en la parte anterior y la otra en la parte posterior del órgano a tratar, comprobando el sentido de restricción, siguiendo los movimientos en cruz en la fase de inspiración y verificando el sentido donde el órgano nos ofrece una barrera (presión suave).

POSICION DE LAS MANOS

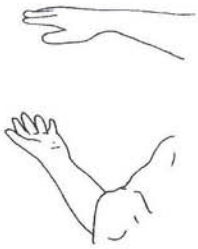

TRATAMIENTO

Diagnosticado el sentido de lesión se utiliza una presión contrariada con ambas manos, en el sentido de la lesión para una técnica indirecta o en el de corrección para la directa.

Ejemplo de tratamiento del I.D. en dirección oblícua descendente a las EIAS derecha . Técnica. indirecta

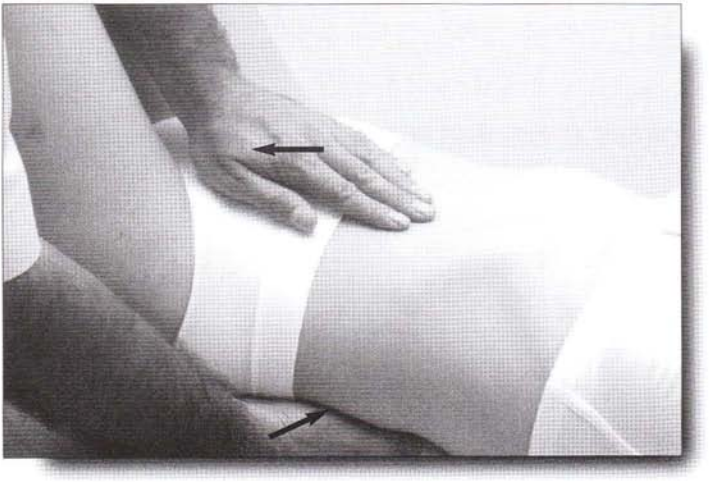

GLOSARIO

A.T.M.	Articulación temporomandibular
CO_2	Carbono
E.C.O.M.	Esternocleido-occipito-mastoideo
E.R.L.	«Extensión-Rotación-Lateralización» Movimiento vertebral 2ª ley de Fryette (Rotación en la concavidad)
E.V.	Eje Vertical
F.L.R.	«Flexión-Lateralización-Rotación» Movimiento vertebral 1ª ley de Fryette (Rotación en la convexidad)
I.R.C.	Impulso rítmico craneal
L.C.R.	Líquido céfalo-raquídeo
M.R.P.	Movimiento respiratorio primario
M.R.S.	Movimiento respiratorio secundario
N.C.	Nervio craneal
O_2	Oxígeno
PH	Fósforo
R.E.	Rotación externa
R.I.	Rotación interna
S.C.	Sacro-craneal
S.E.B.	Sínfisis esfeno-basilar
S.N.V.	Sistema nervioso ventricular

BIBLIOGRAFIA

- **Jean-Pierre Barral, Jean-Paul Mathieu y Pierre Mercier**
  «Ostéopathie diagnostic articulaire». Ed. MALOINE.
- **Denis Brookes**
  «Osteopatía craneal». Ed. Bellaterra, S.A. 1982.
- **L. Busquet**
  «L'osteopathie cranienne». Ed. MALOINE, 1985.
- **Bernard Gabarel D. O.**
  «A osteopatia e a saúde». Ed. EOROPRESS, 1985.
- **Antonio J. García Trujillo**
  «Neurología práctica. Bases para el diagnóstico». EDICA MED, 1994.
- **R. Richard**
  «Osthéopathie ginécologique fonctionelle». Ed. SIMEP, 1992.
- **Guy Roulier**
  «L'OSTEOPATHIE: deux mains pour vous guérir». Ed. DANGLES, 1987.
- **John Upledger**
  «Craniosacral therapy». Ed. EASTLAND PRESS, 1993.
- **Richard S. Sneu**
  «Neuroanatomía Clínica». Ed. MEDICA PANAMERICANA, 1995.
- **F. H. Netter**
  «Colección Giba de Ilustraciones Médicas».
  Masson, Salvat Medicine. Tomo 1.1, 1998.